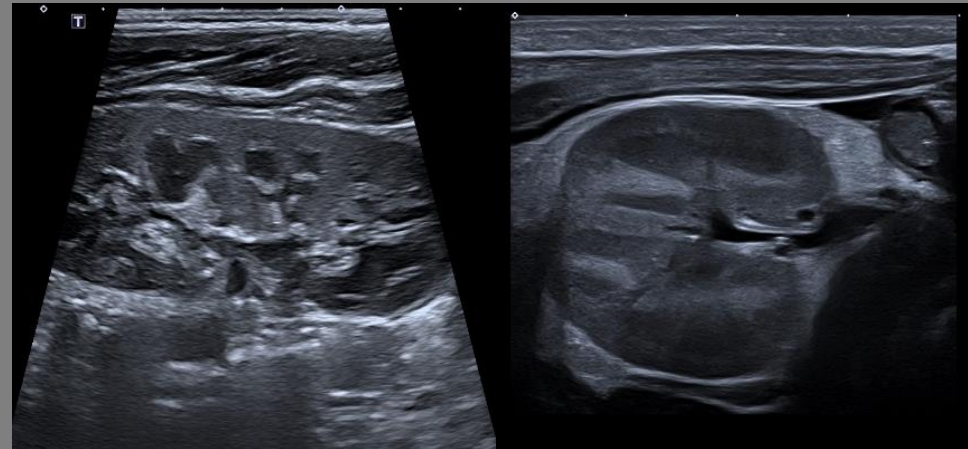


## Facharztprüfungsseminar - PRÄSENZVERANSTALTUNG

24. Sept. bis 25. Sept. 2021 - 09:00

Ort: Ärztekammer für Wien, Weihburggasse 10-12, 1010 Wien

# Sonographie der Niere



Dr. Christof Kraxner

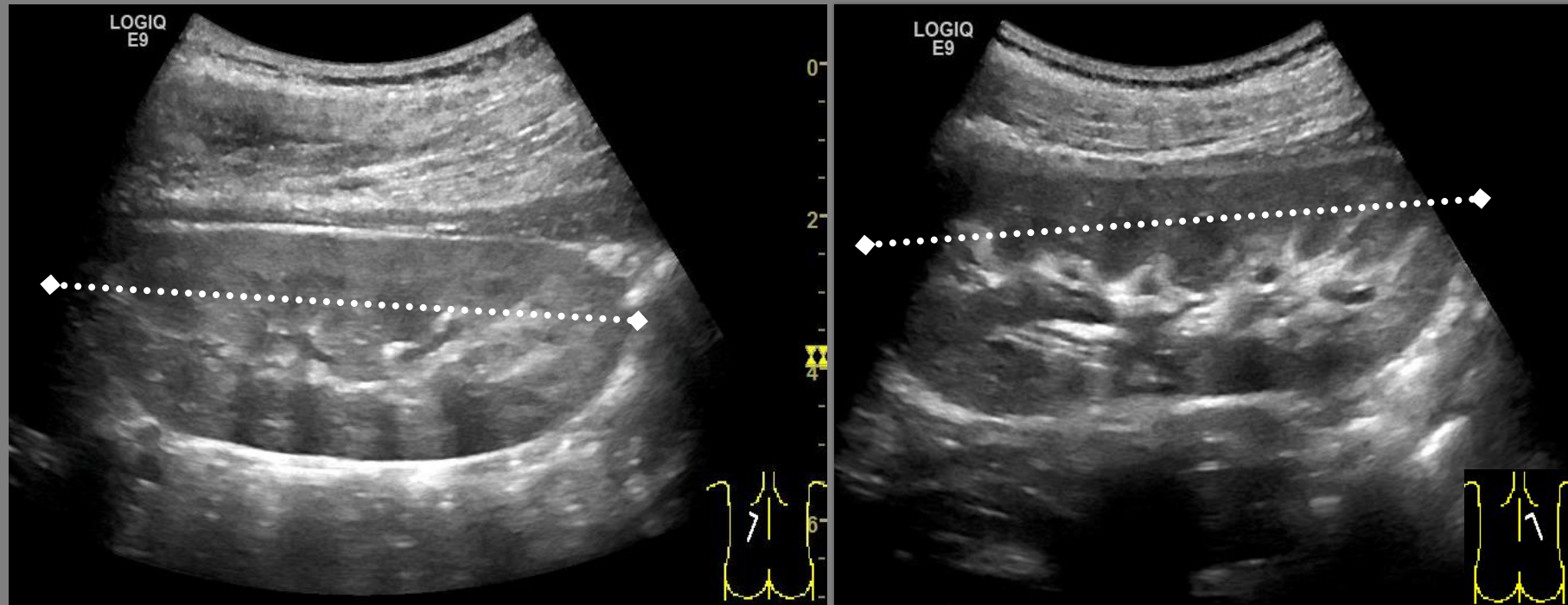
LKH Hochsteiermark – Standort Leoben

Abteilung für Kinder und Jugendliche

Vorstand: Univ.-Prof. Dr. Reinhold Kerbl

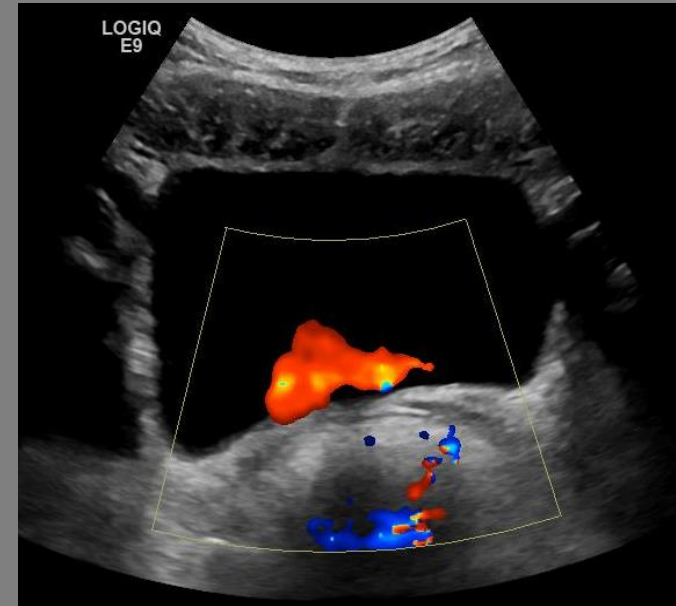
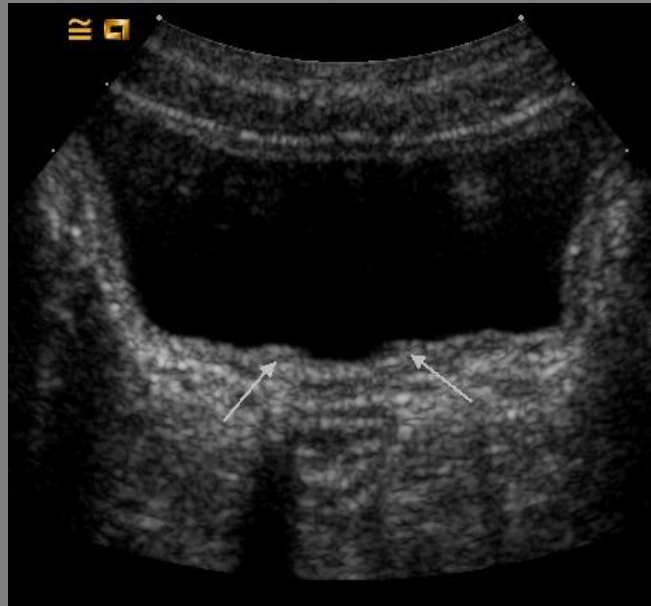
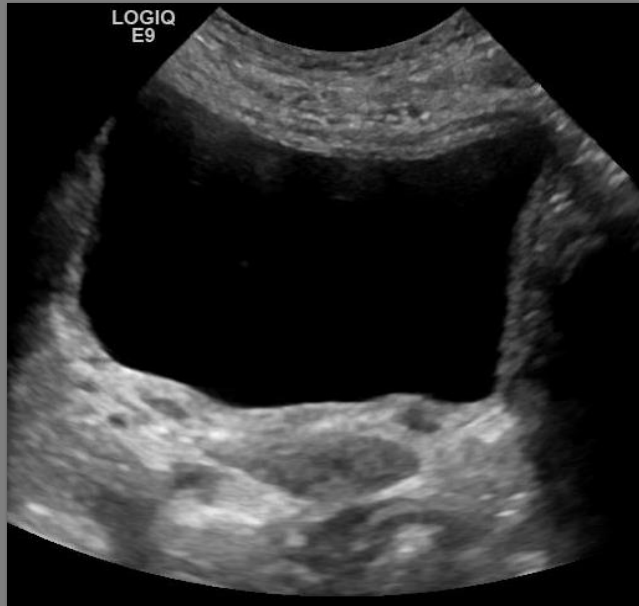
## Von dorsal zwischen zwei Messkreuzen...



- ◇ Der Nierenultraschall erfordert immer eine vollständige Darstellung des gesamten harnableitenden Systems einschließlich Harnblase mit den Uretereinmündungen
- ◇ Bei Neugeborenen und schlanken, kooperativen Kindern: oft gute Darstellbarkeit aus der vorderen Axillarlinie und Medioclavicularlinie

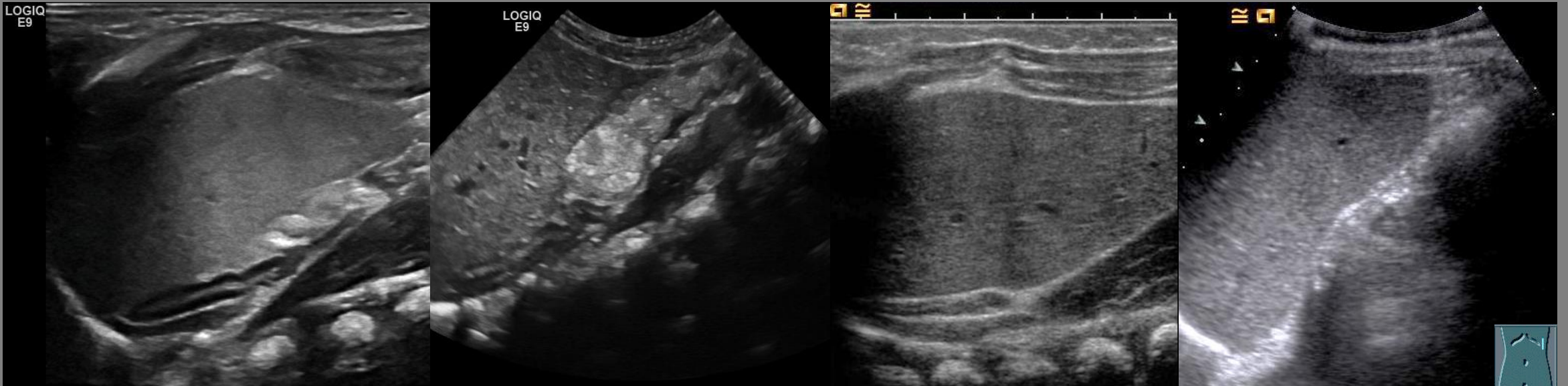
## Beginn suprapubisch...



- Die Untersuchung sollte immer mit einem Querschnitt über der Symphyse (Blasenquerschnitt) beginnen
- Farbcodierte Dopplersonografie: Darstellung des Uretereinmündungsjets

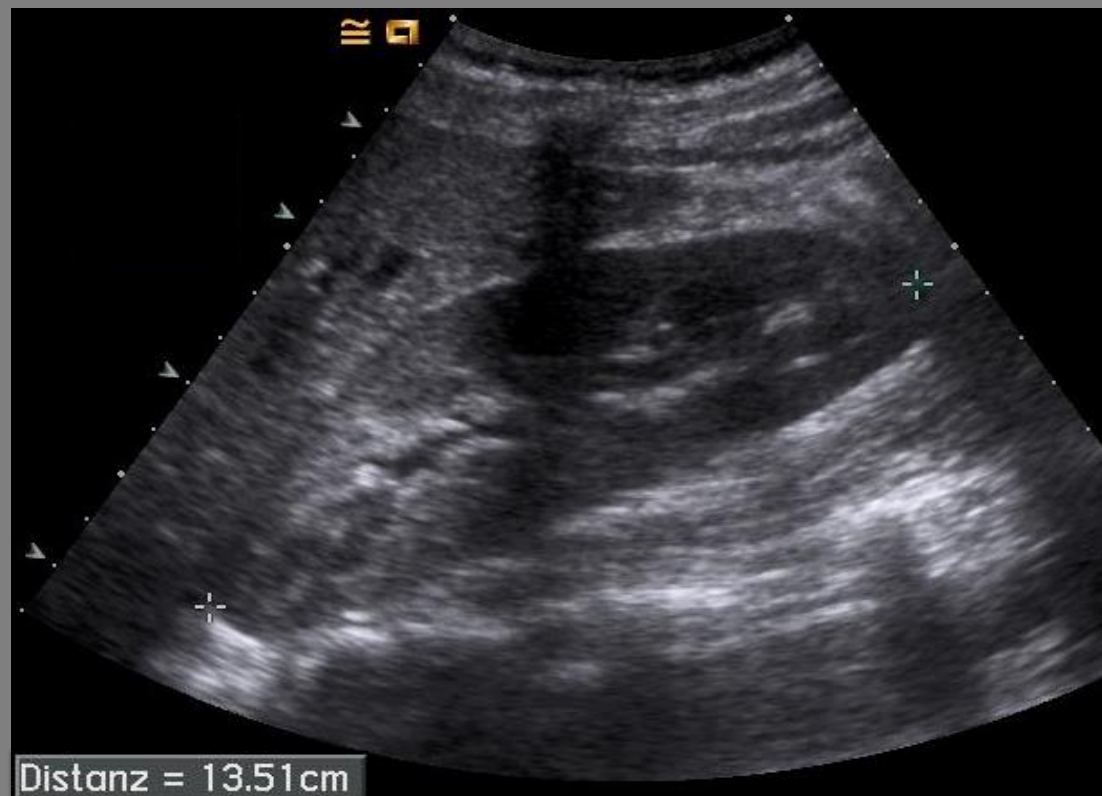Was „fehlt“ hier auf???

**Leere Nierenloge!**



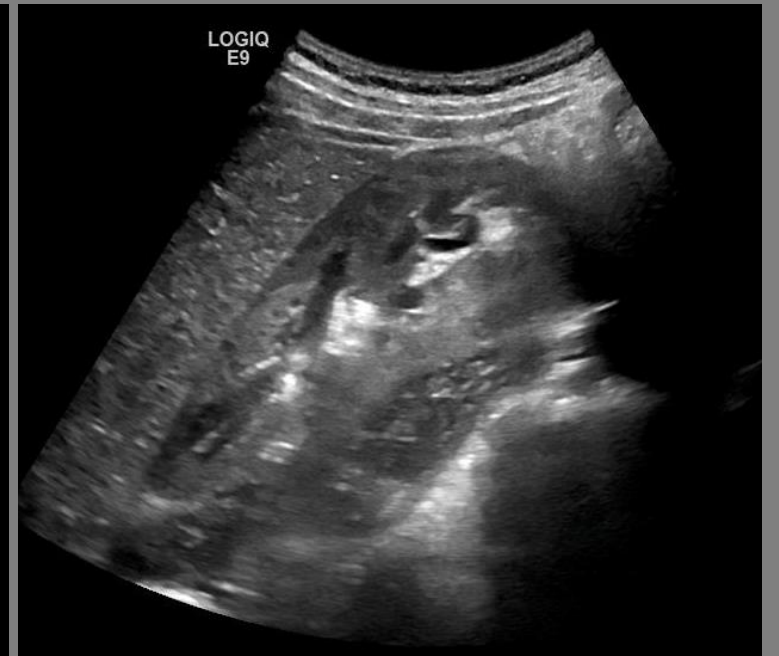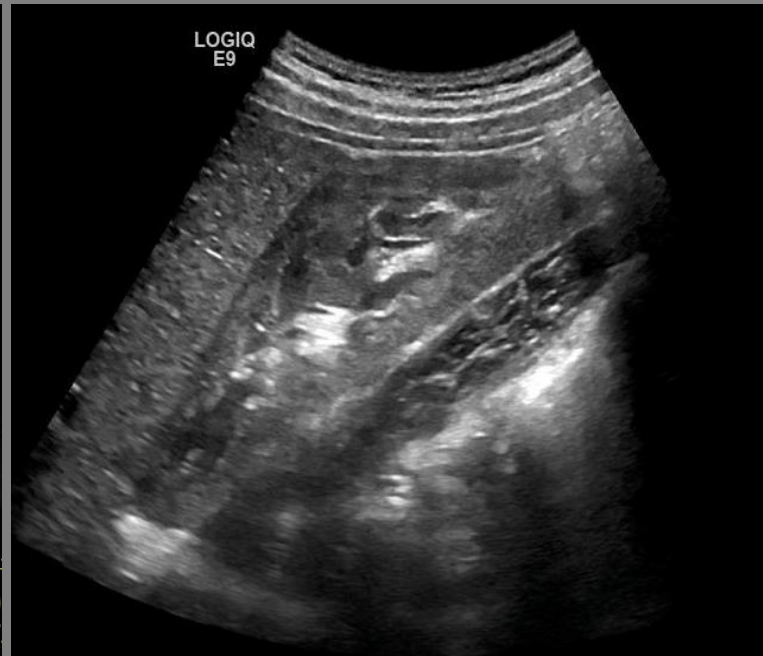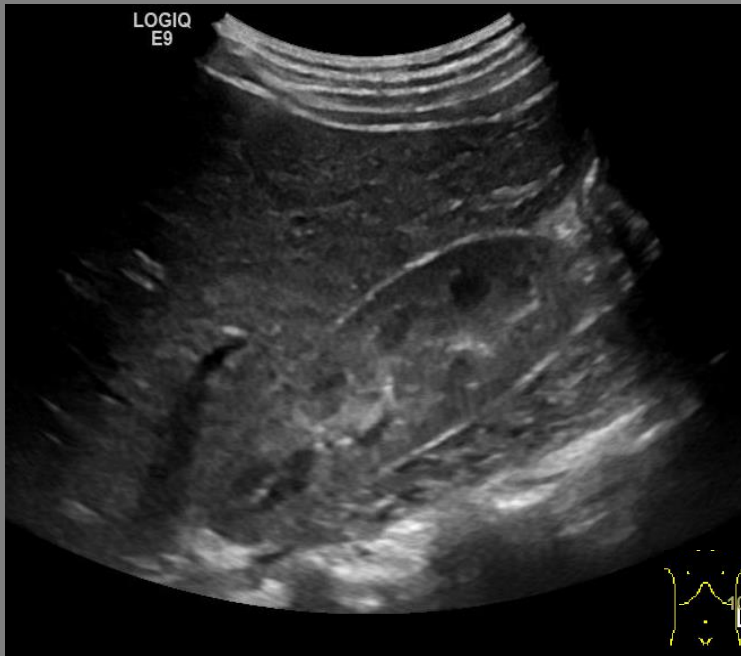**Was ist der nächste Schritt?  
Welche Frage stellt sich dabei?**

## Kompensatorische Hypertrophie



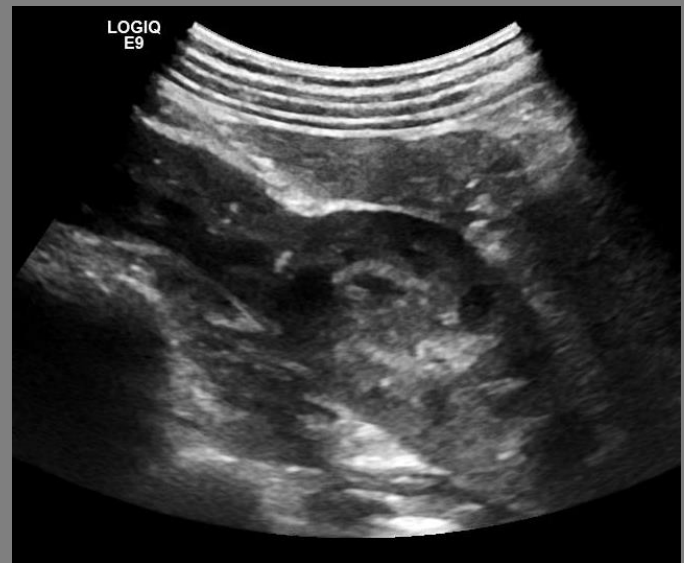
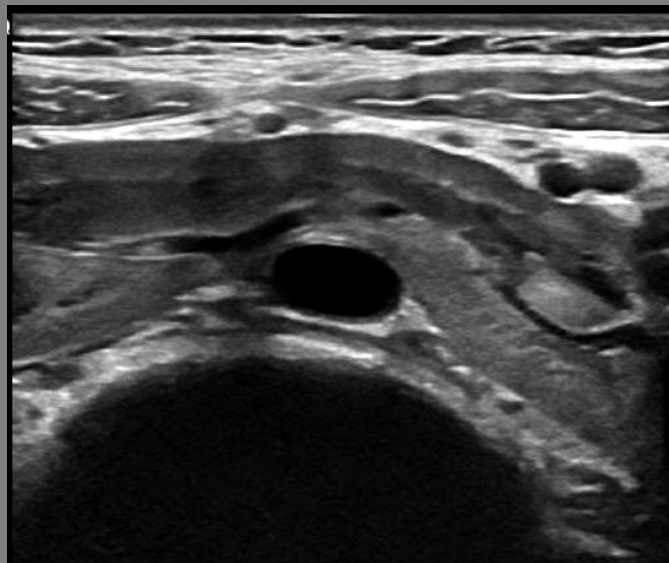
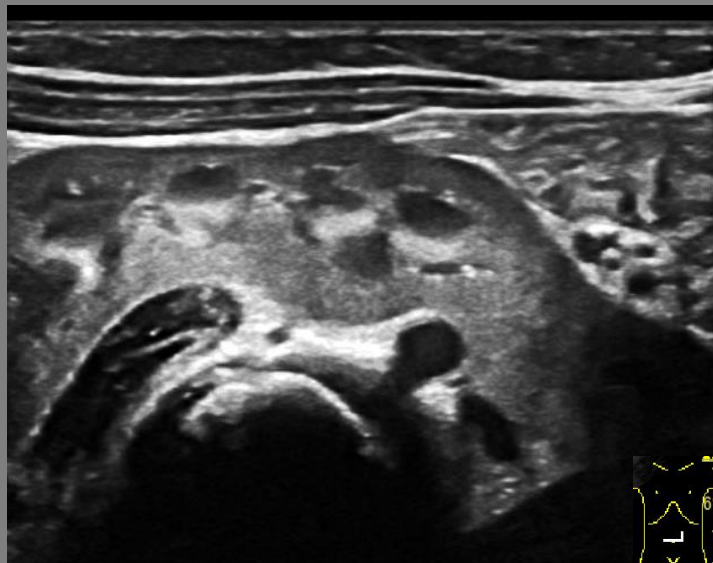
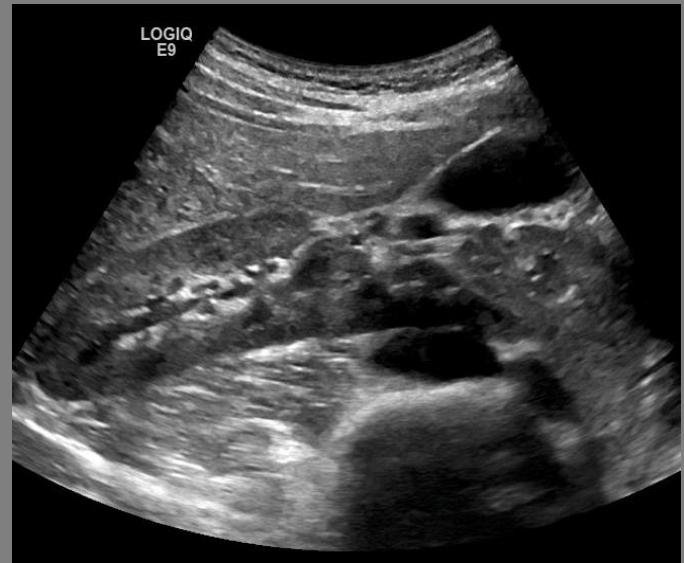
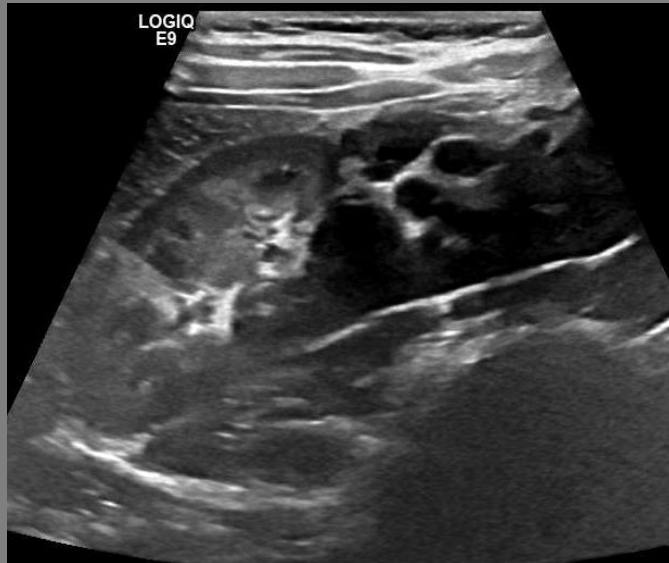
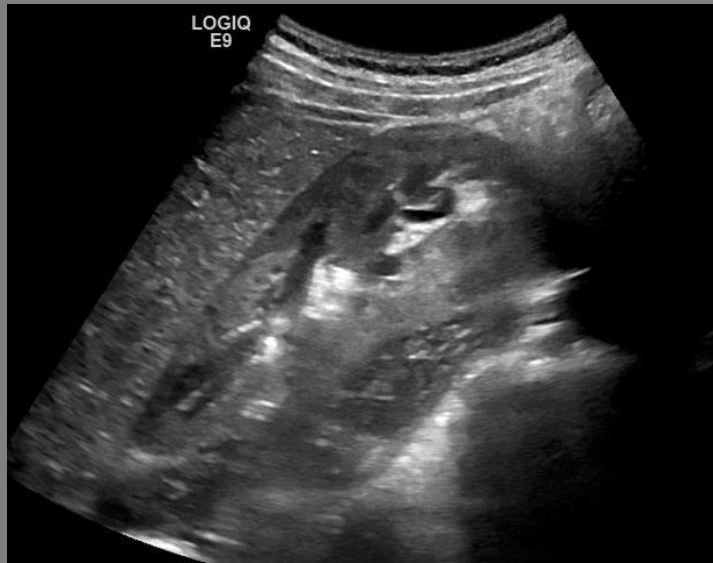**Diagnose: Nierenagenesie**

Was fällt hier auf?  
Oder: Sind sie mit diesem Bild zufrieden?



Meteorismus? Obstipation?...

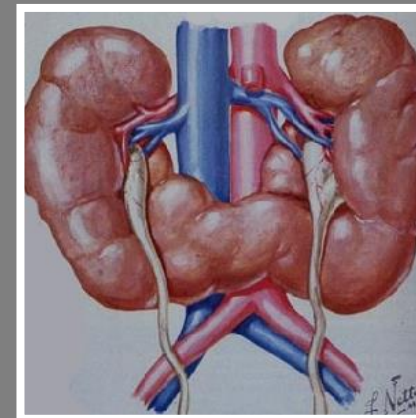
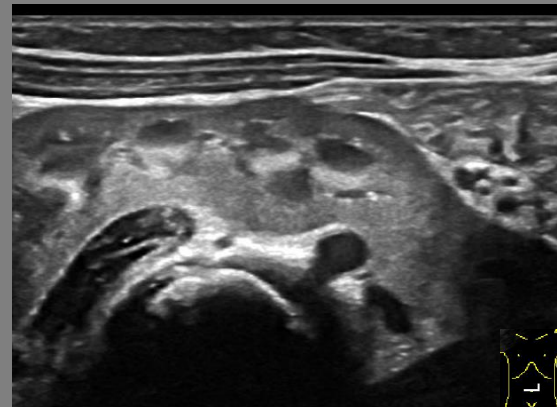
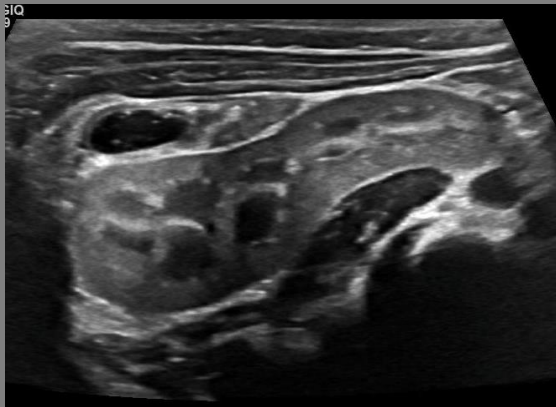
Unterer Pol?



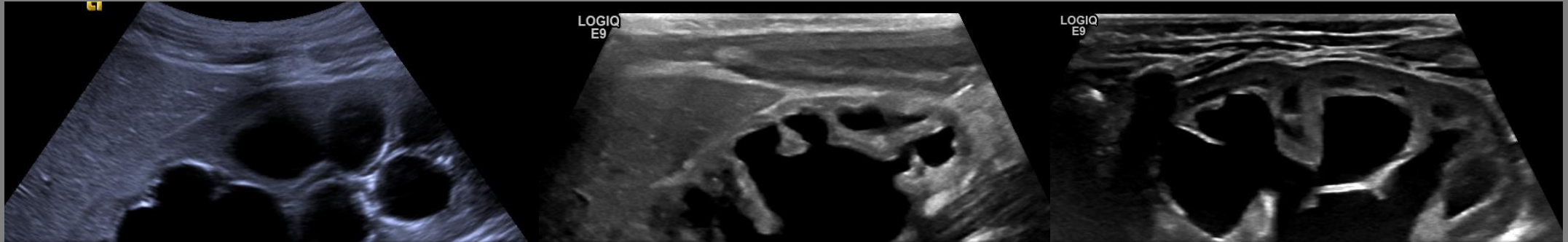
Wenn sich der untere Pol einer Niere nicht einstellen lässt, an eine **Hufeisenniere** denken!!!

# Hufeisenniere

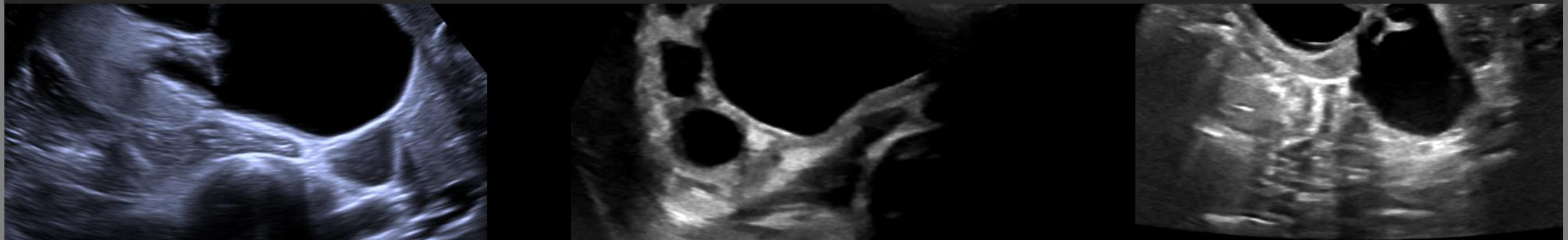
- ◇ Der untere Pol lässt sich nicht darstellen – „Die Nieren hören unten nicht auf!“
- ◇ Das Nierenbecken ist nach ventral rotiert
- ◇ Die prävertebrale Parenchymbrücke ist oft schwer darstellbar (Luftüberlagerung)
- ◇ Die Ureter verlaufen ventral über die Parenchymbrücke (Pyelektasie)



# „Hydronephrose“



- ◇ **Hydronephrose ist KEINE Diagnose, sondern ein Symptom einer Harntransportstörung!**
- ◇ **Die Ursache der Harntransportstörung muss identifiziert werden, weil das Management der Krankheitsbilder unterschiedlich ist**
- ◇ **Ektasie ist NICHT gleich Obstruktion (CAKUT!)**



# Harntransportstörung

Subpelvine Stenose

Ureterabgangsstenose

Infravesikale Stenose

Harnröhrenklappe

Urethrastenose

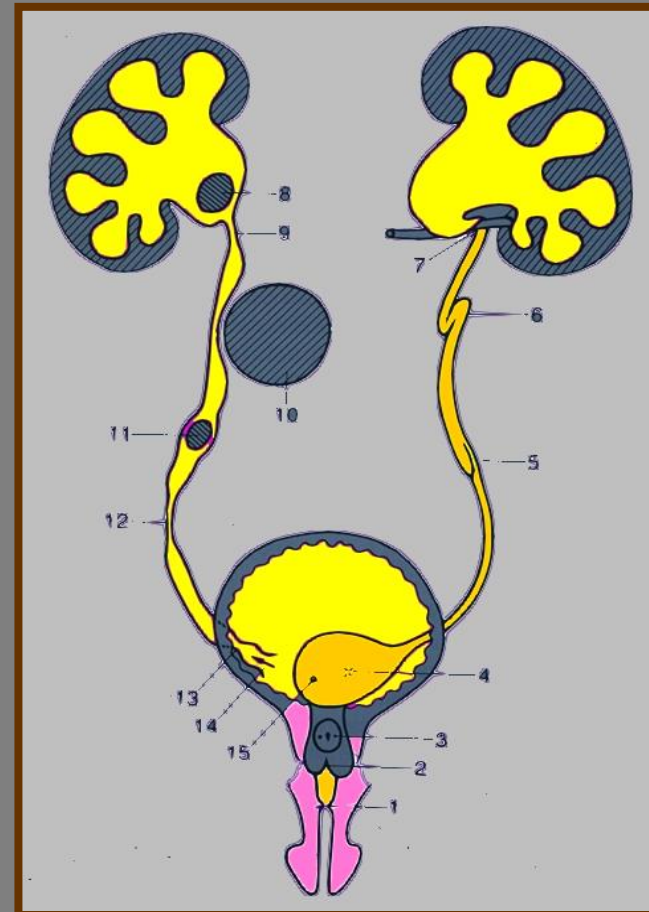
- ◇ In welcher „Etage“ liegt das Problem?
- ◇ Mehrere „Etagen“ betreffendes Problem?

Primärer Megaureter

nicht obstruktiv

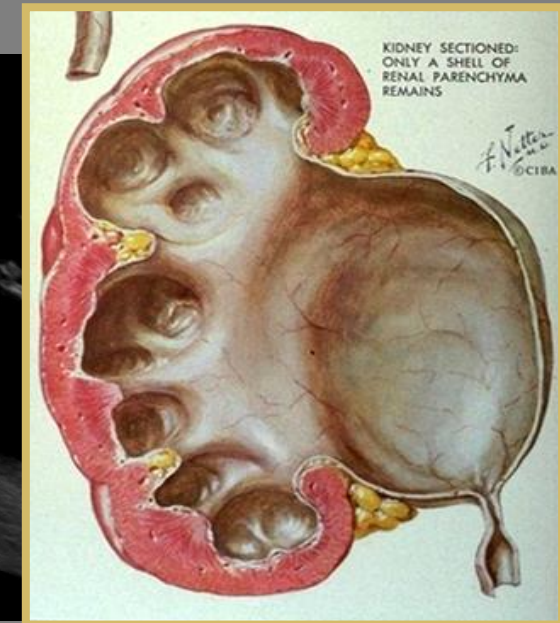
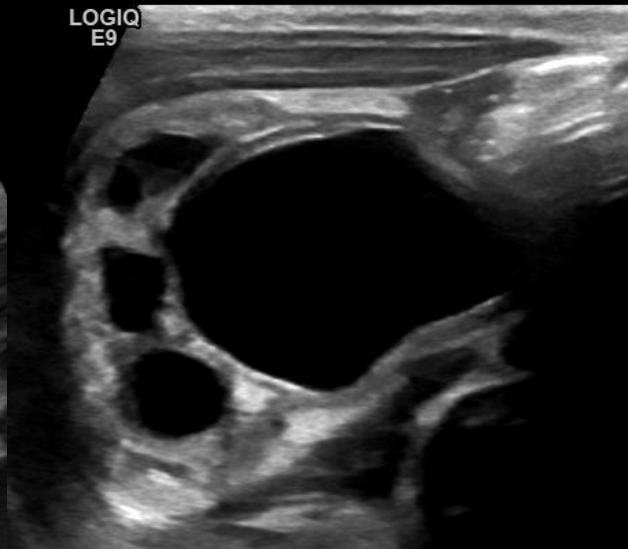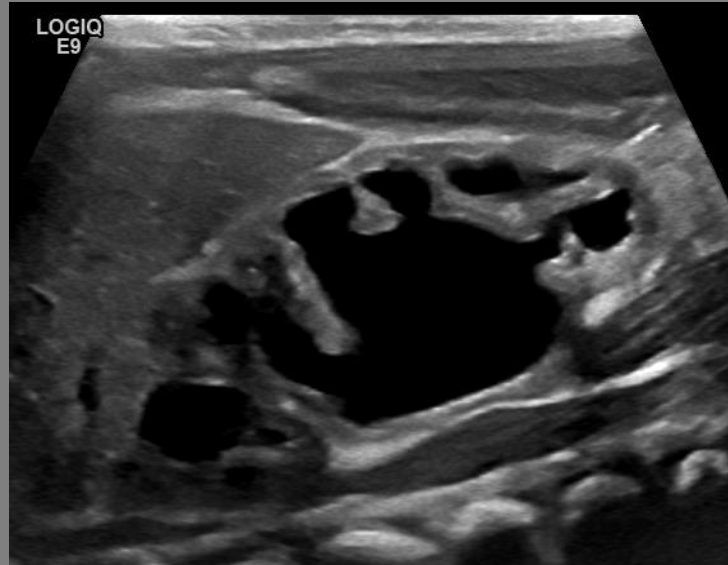
obstruktiv - refluxiv

Vesikoureteraler Reflux (VUR)

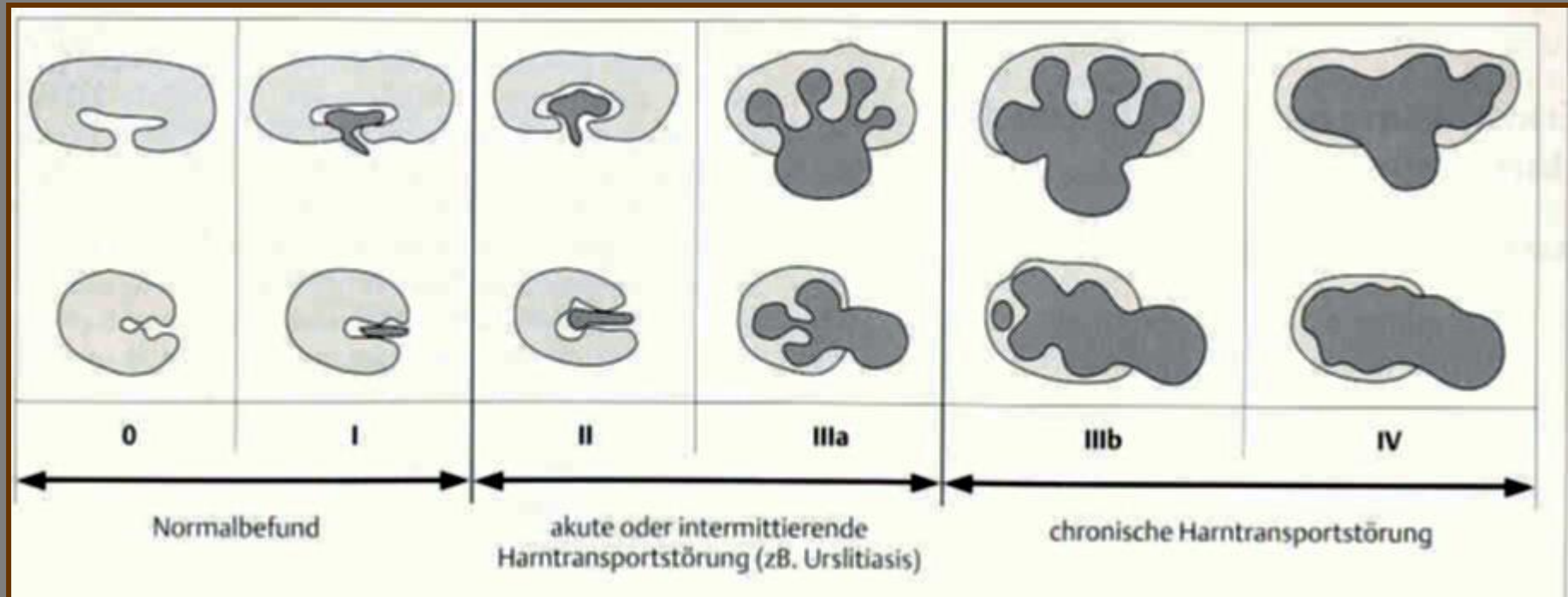


# Ureterabgangsstenose

- ◇ Ektatische Kelche, radiär um eine zentrale, große „Zyste“ (Pyelektasie) angeordnet.
- ◇ Verbindung zwischen Kelchen und Pylon
- ◇ Verschmälerung des Parenchyms



# Ureterabgangsstenose – DEGUM-Klassifikation



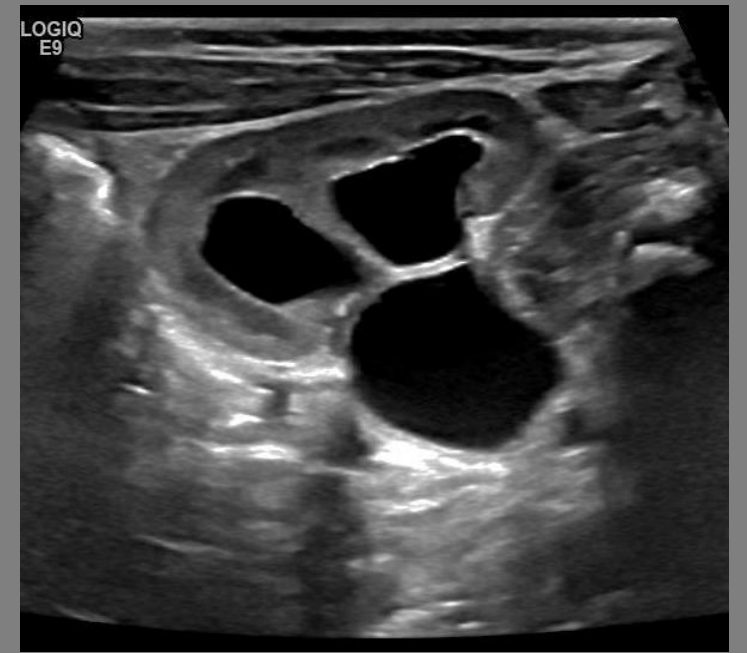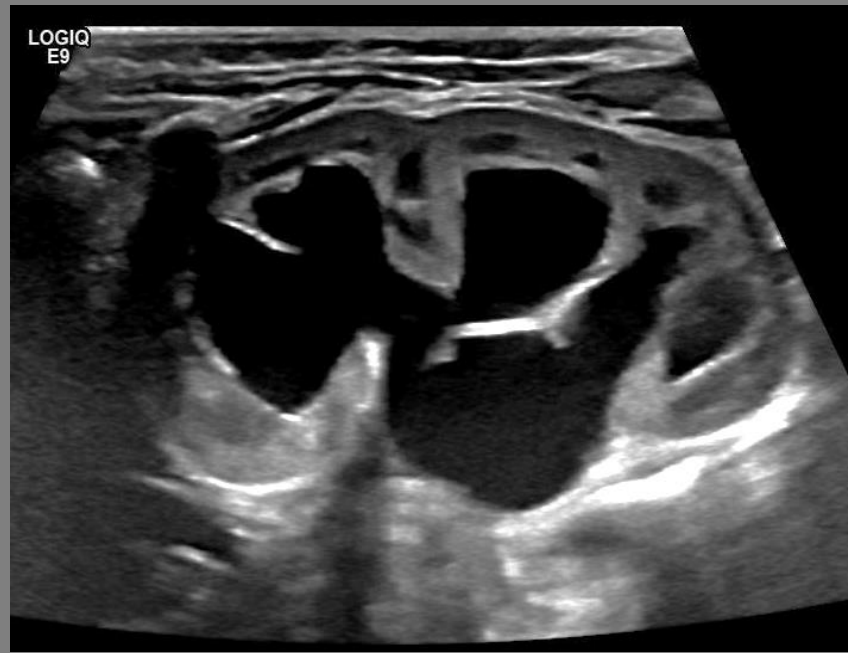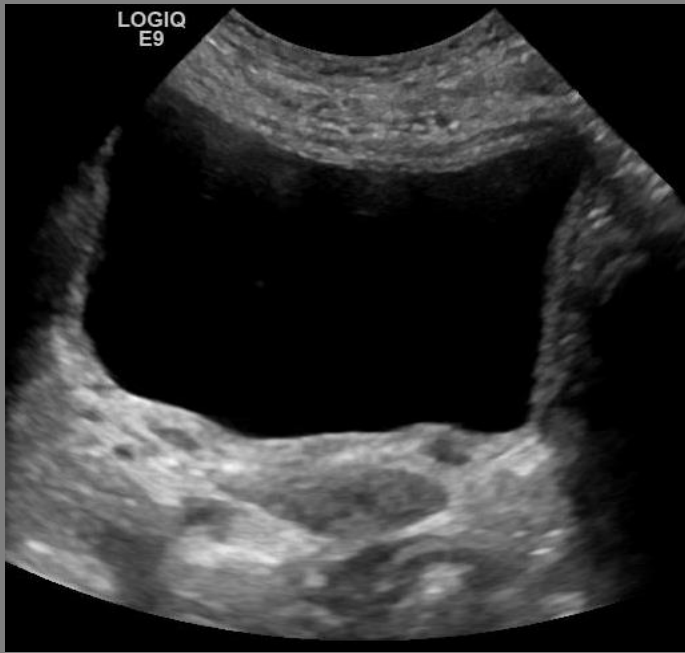Stadium II: Pyelon erweitert, Kelche nicht dilatiert

Stadium IIIa: Parenchym $\perp$ , Fornixwinkel noch spitz

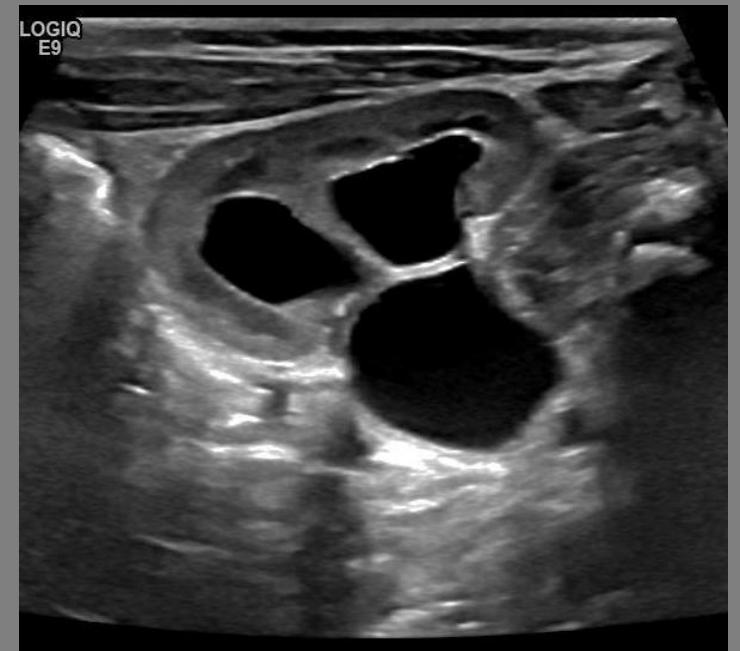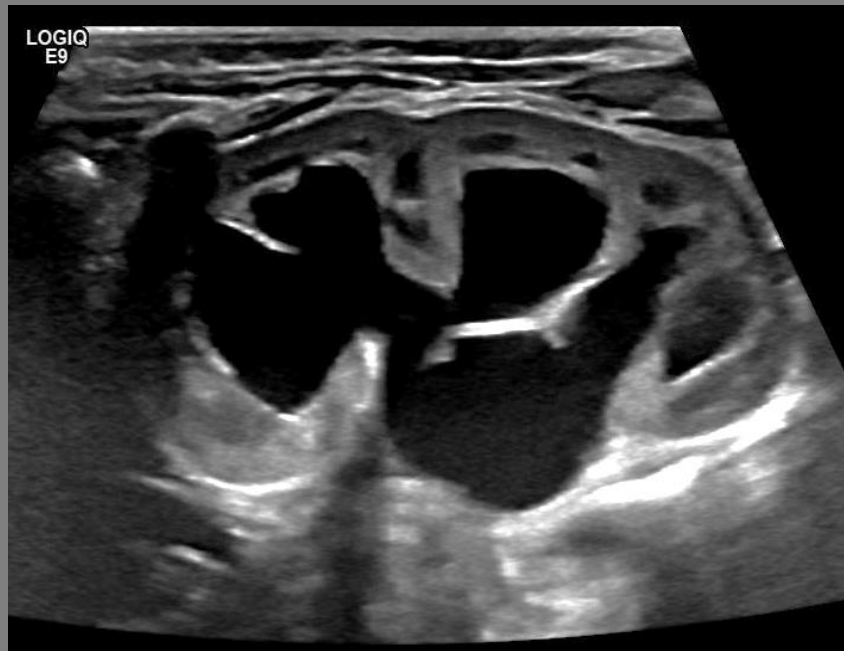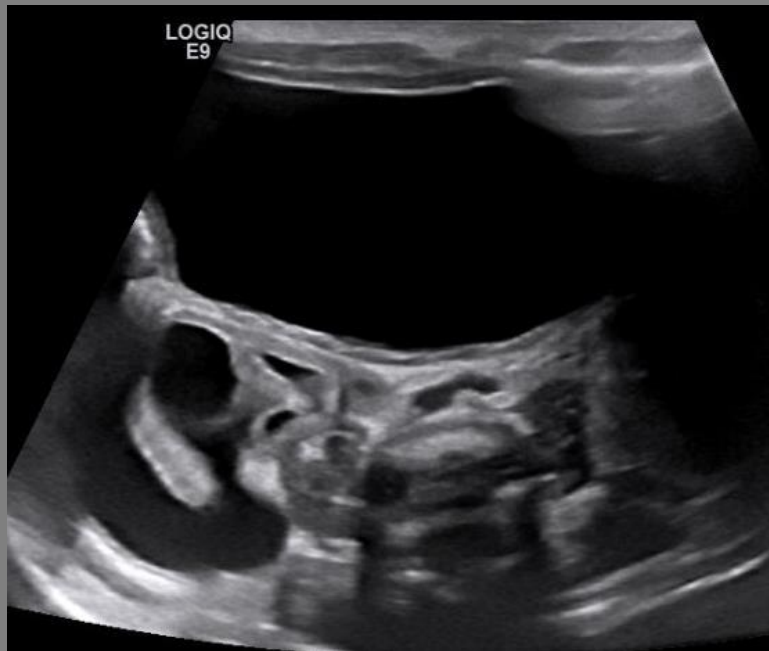Stadium IIIb: Parenchym $\downarrow$ , Kelchhals weit offen, Fornix stumpf

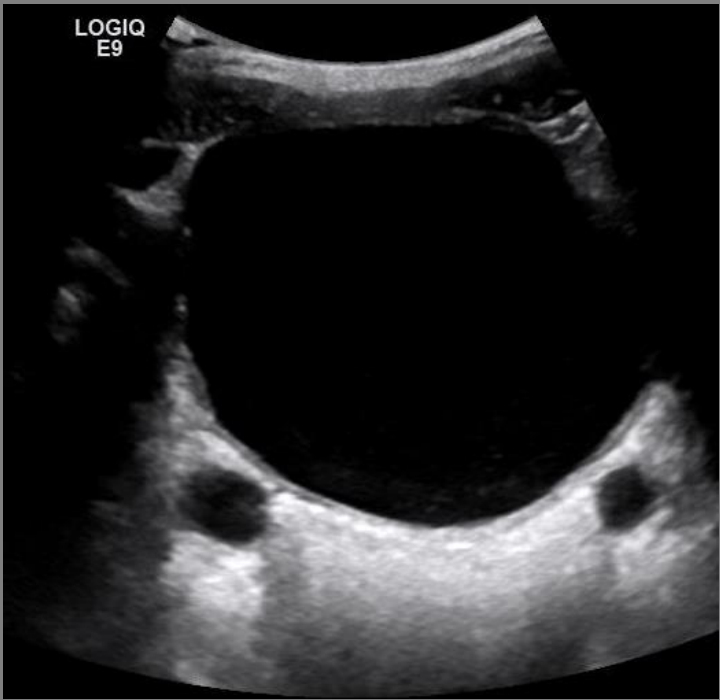
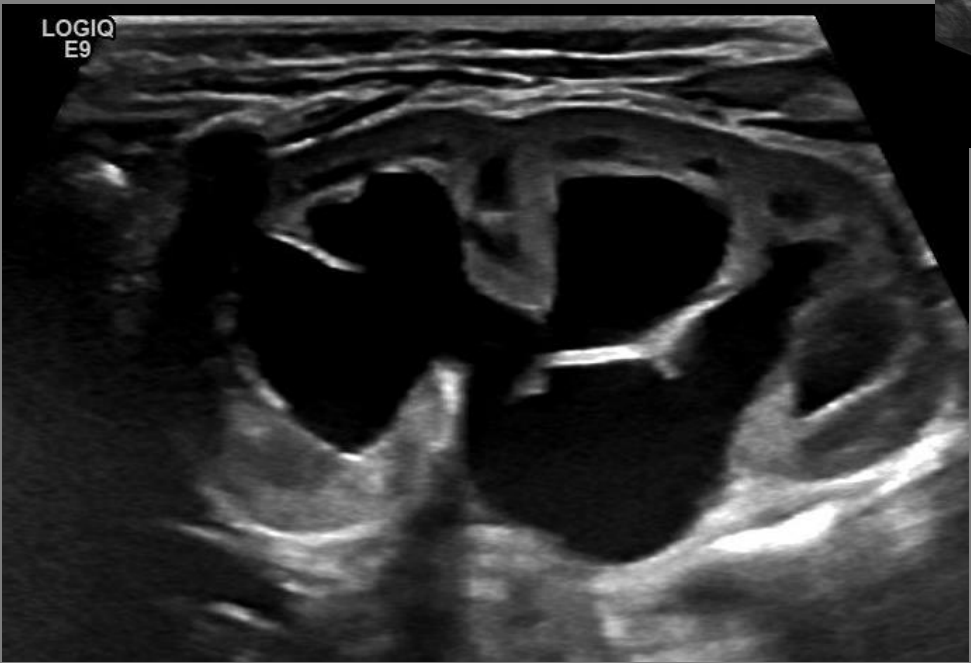
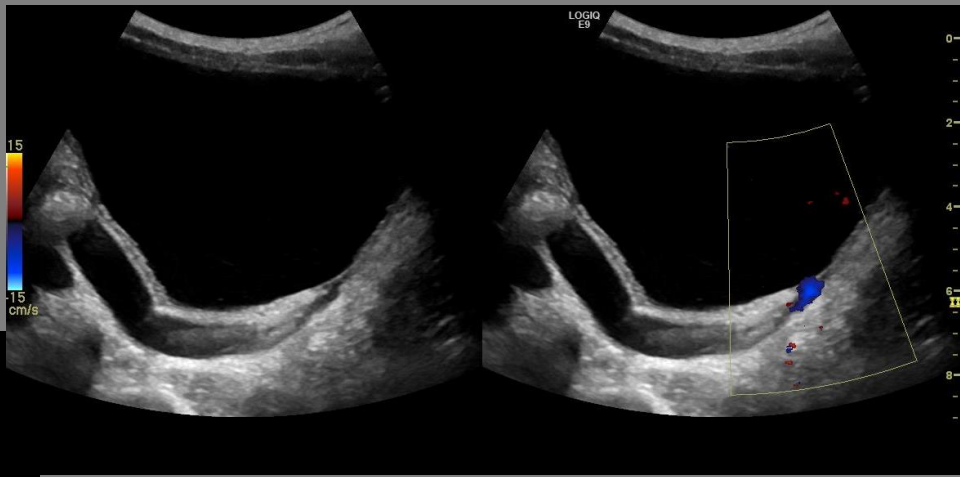
Stadium IV: Kelche ausgewalzt, Grenze zw. Pyelon und Kelchen verstrichen

# Ureterabgangsstenose

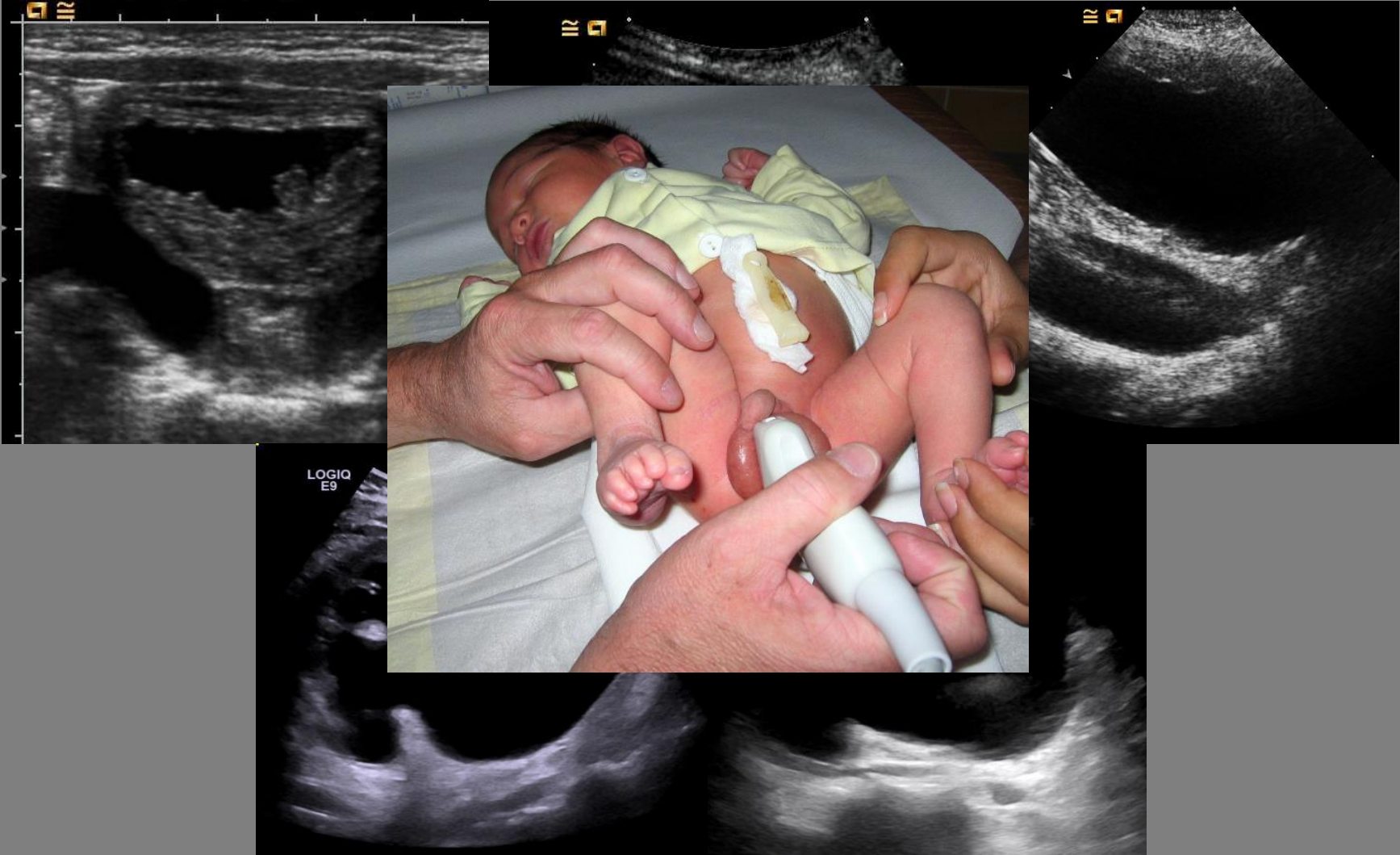

~~Ureterabgangsstenose?~~

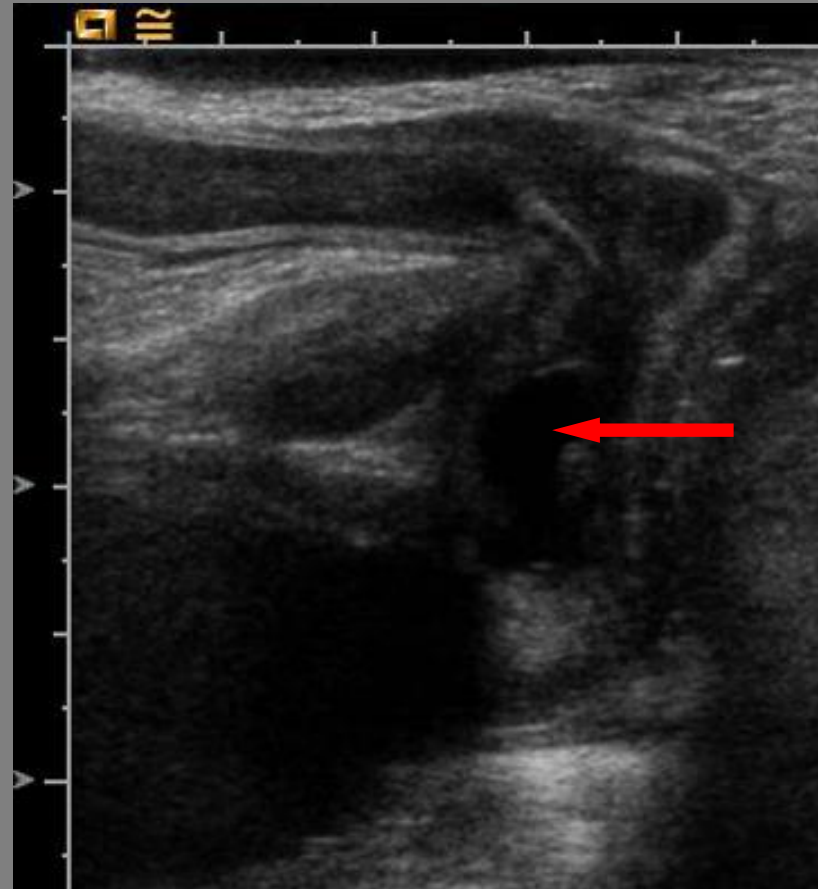
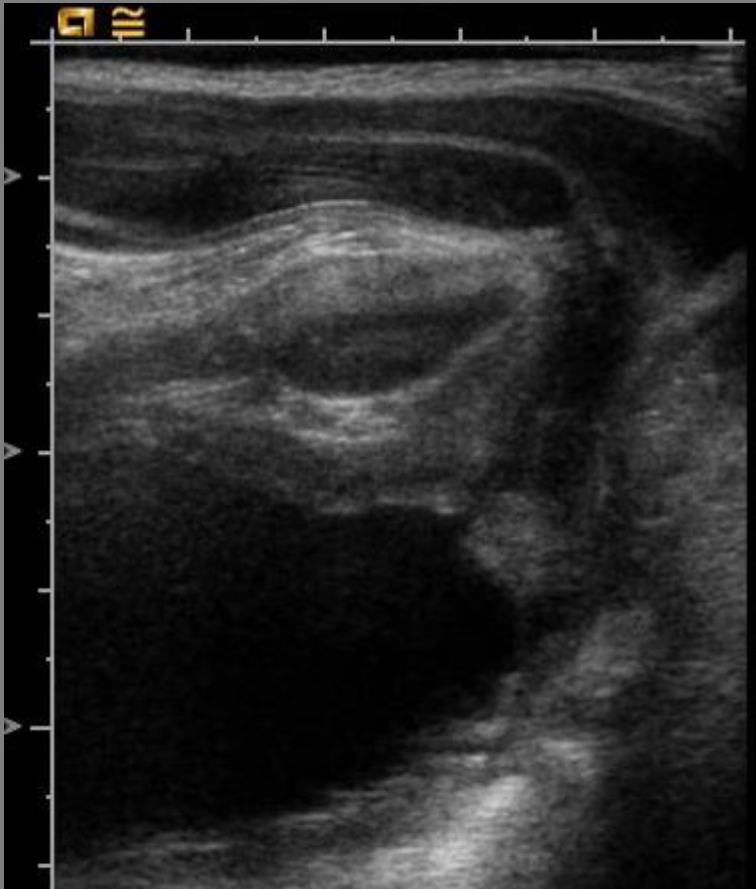




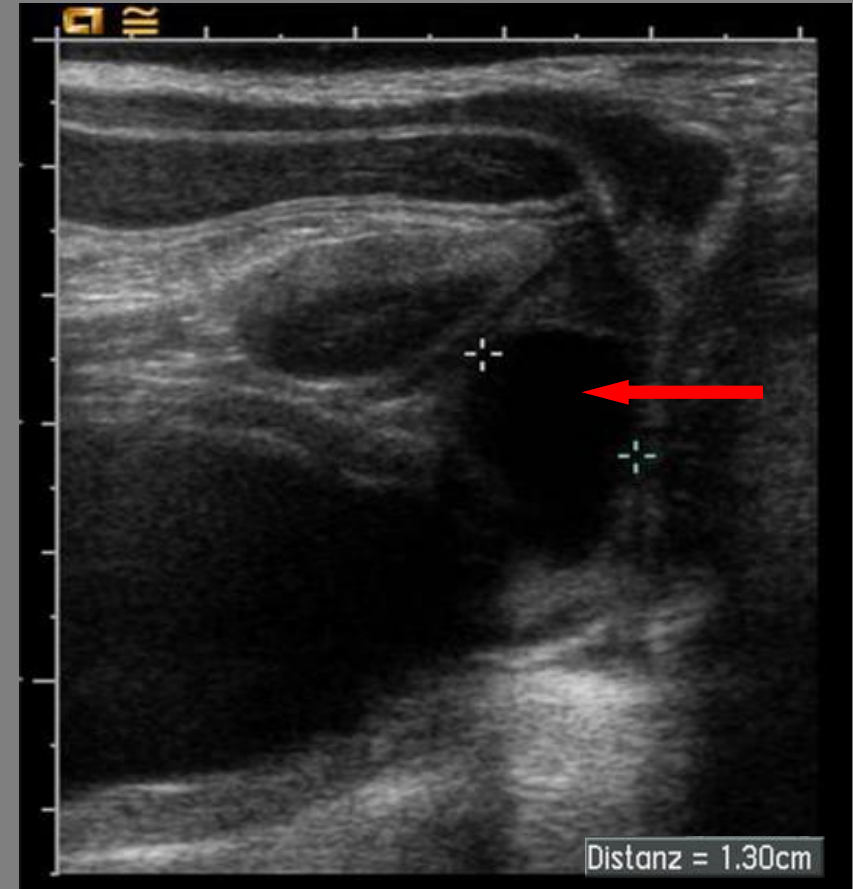
# Urethralklappe?!?



# Verdacht auf posteriore Urethralklappe – bestätigt

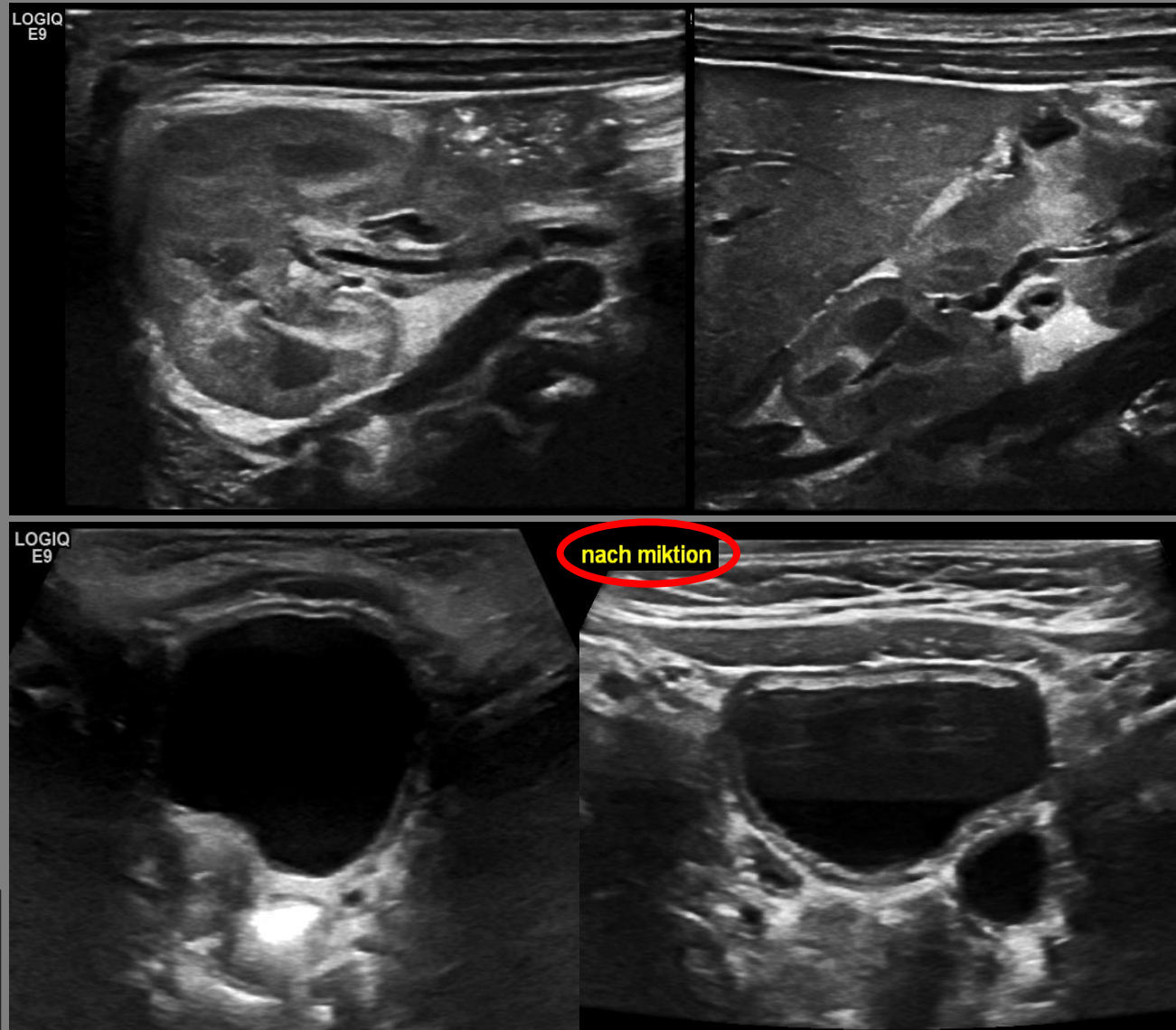


Miktionsanstrengung



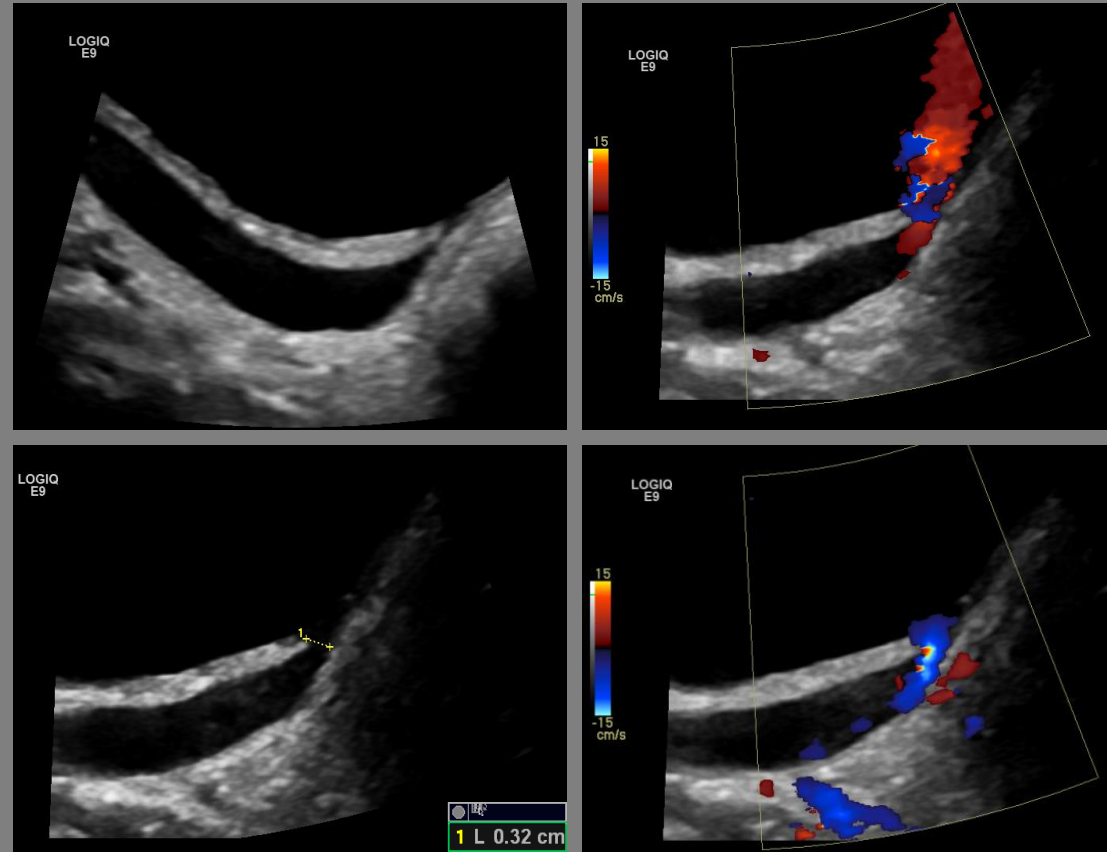
Sehr „magerer“ Harnstrahl

## V.a. Vesikoureteraler Reflux



Z.n. 2 gesicherten Harnwegsinfektionen im 1. Lebensjahr

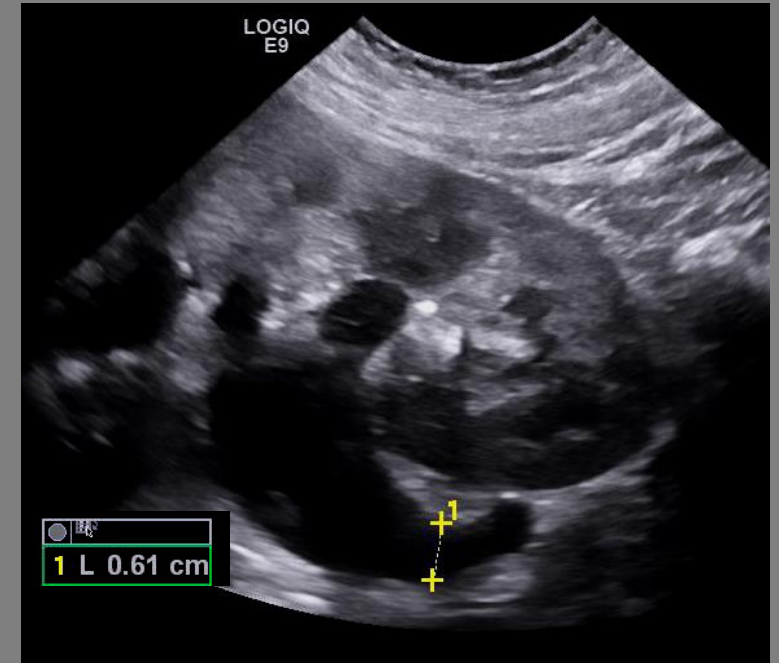
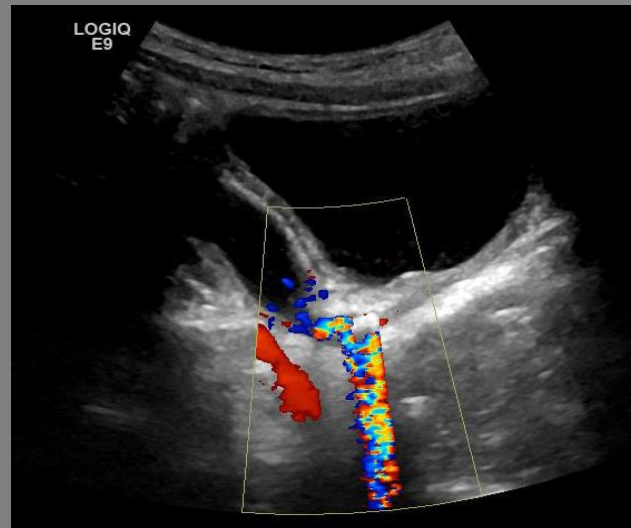
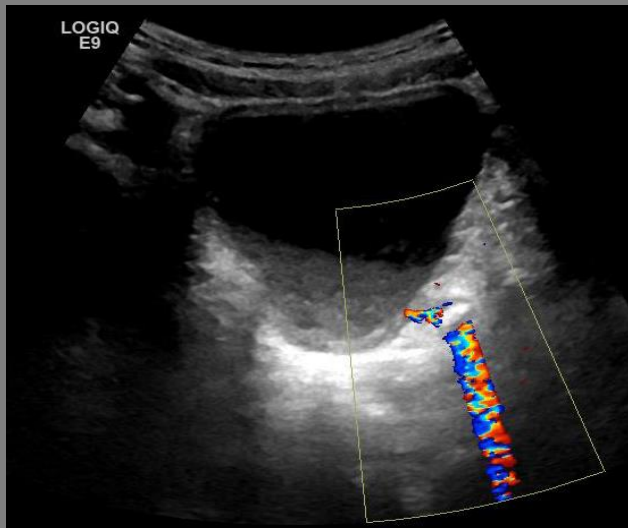
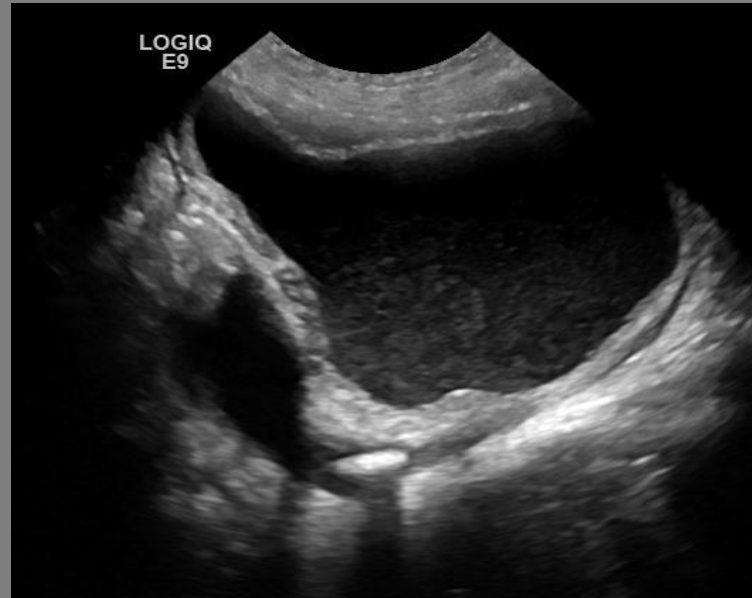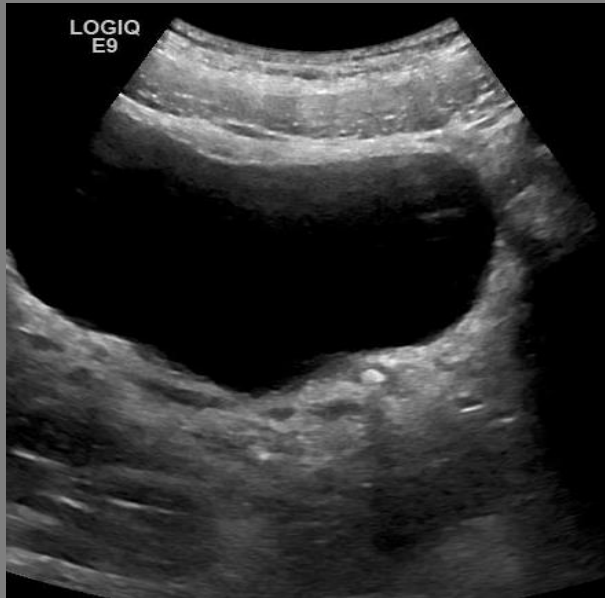# Vesikoureteraler Reflux



**Im Längsschnitt kann der intramurale Anteil des Ureters dargestellt werden. Eine weit klaffende Uretereinmündung mit kurzer intramuraler Strecke ist beweisend für einen Reflux. Farbdopplersonographisch lässt sich hier auch ein Rückfluß in den distalen Ureter darstellen.**

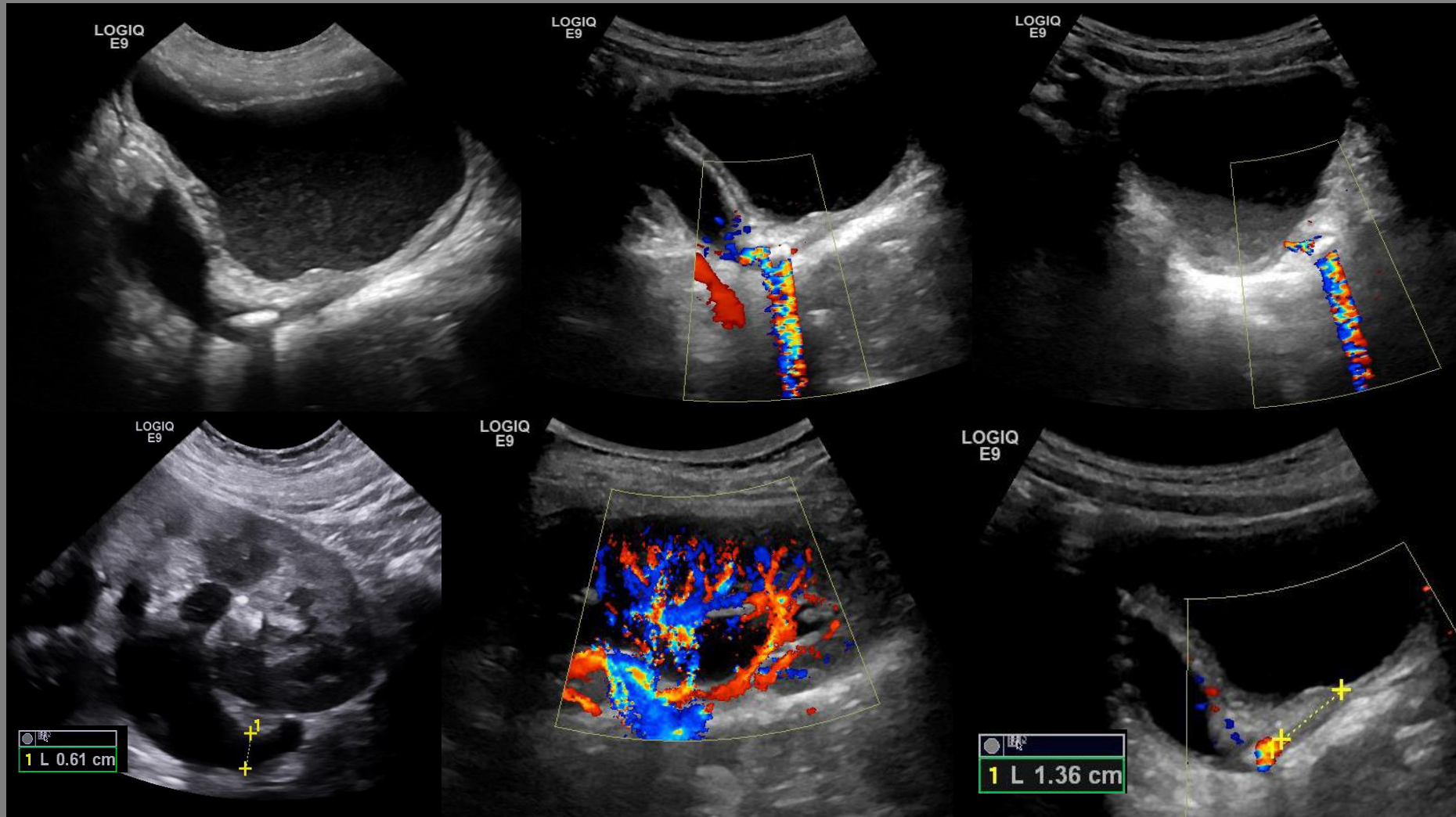
## Vesikoureteraler Reflux – sonografische Hinweise

- ◇ Erweiterung des Nierenbeckenkelchsystems bei Miktion
- ◇ Klaffende Uretereneinmündung mit kurzem intramuralem Verlauf
- ◇ Lateralisation der Ostien
- ◇ Darstellung des Harnleiters retrovesikal
- ◇ Nierenbecken vor Miktion erweitert, nach Miktion leer
- ◇ Pyelonwand verdickt



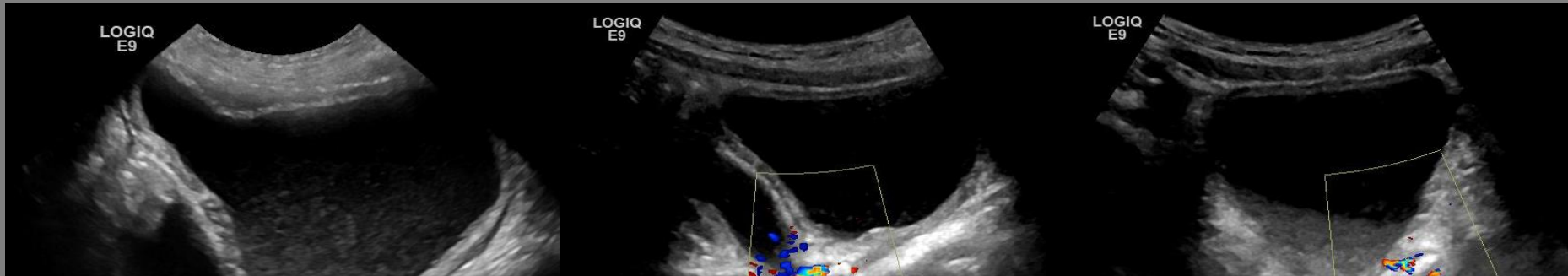
Prävesikaler Ureterstein

# Konkremente

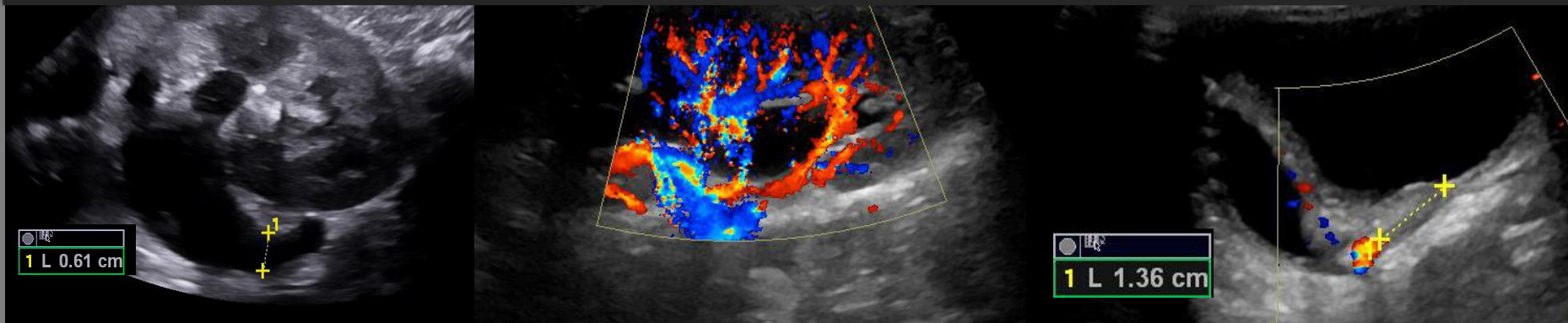


Prävesikaler Ureterstein

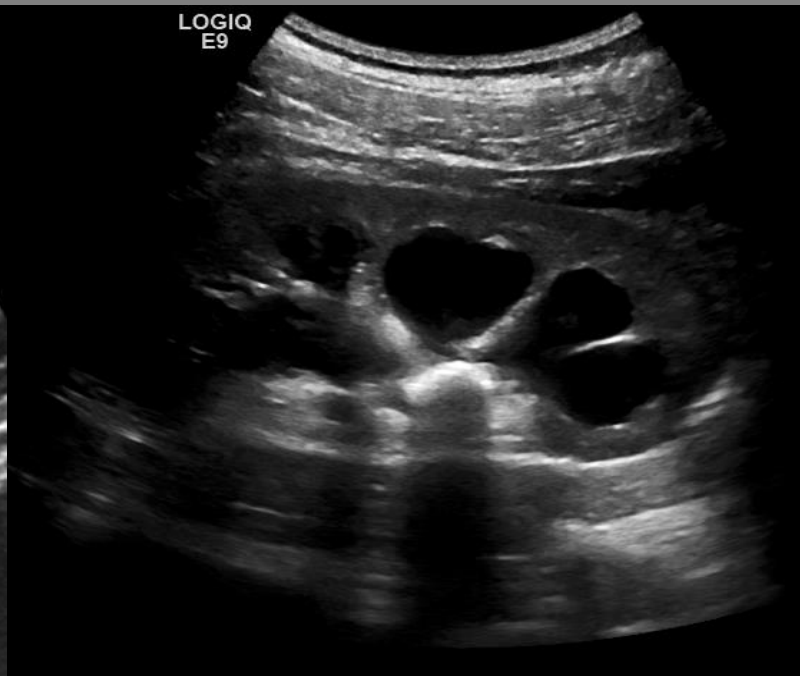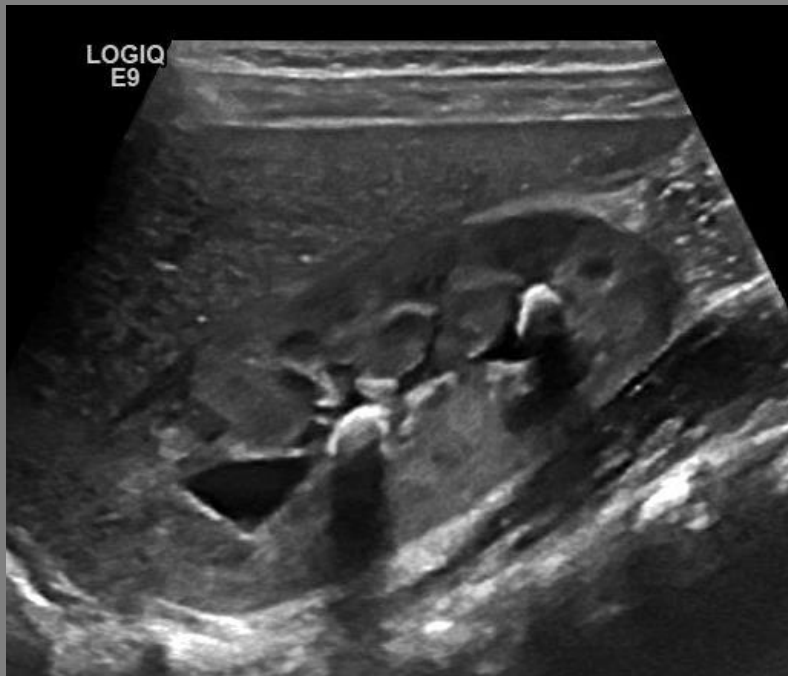
# Konkremente



- ◇ Konkremente kommen als sehr echogene Strukturen zur Darstellung (häufig sichelförmig)
- ◇ Distale Schallauslöschung (Schallschatten)
- ◇ Je nach Lage und Größe Aufstau proximal des Konkrements
- ◇ Dopplersonografie: Twinkling – sign (nicht alle Konkremente „twinkeln“!)

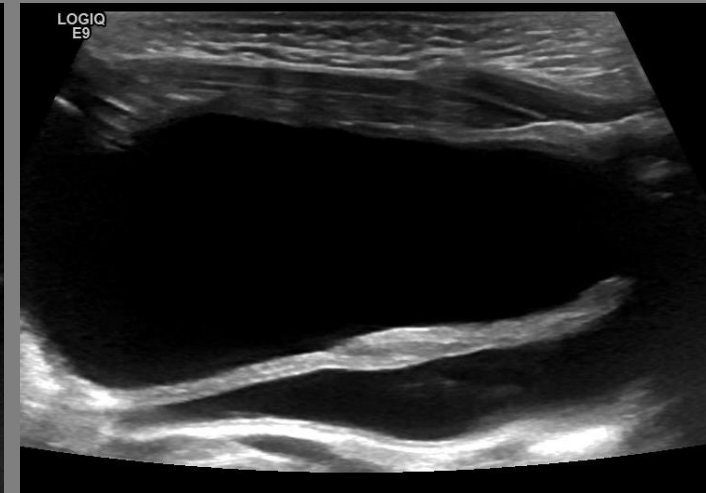
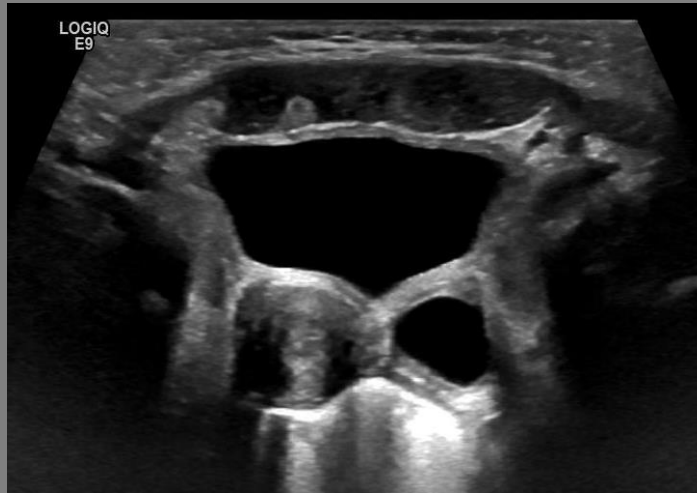

Prävesikaler Ureterstein

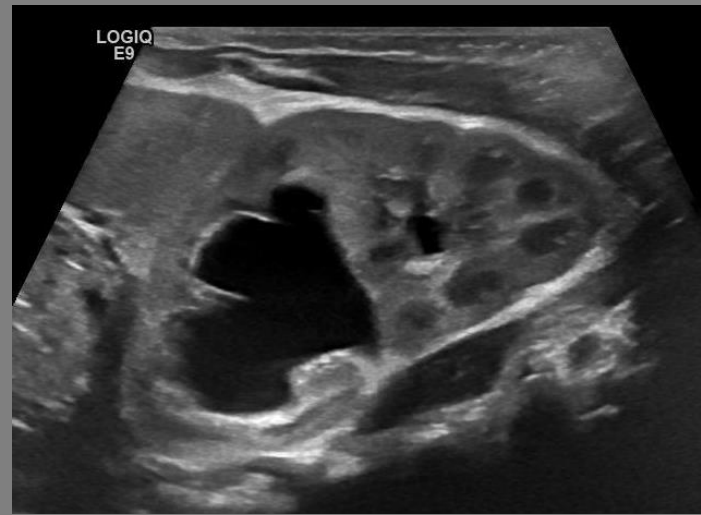
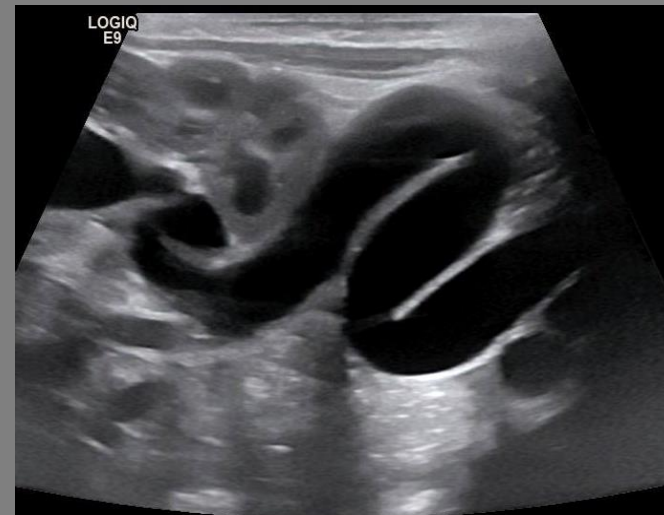

**Nierensteine**

## Doppelniere mit dilatiertem, dysplastischen oberen Anteil und Megaureter links

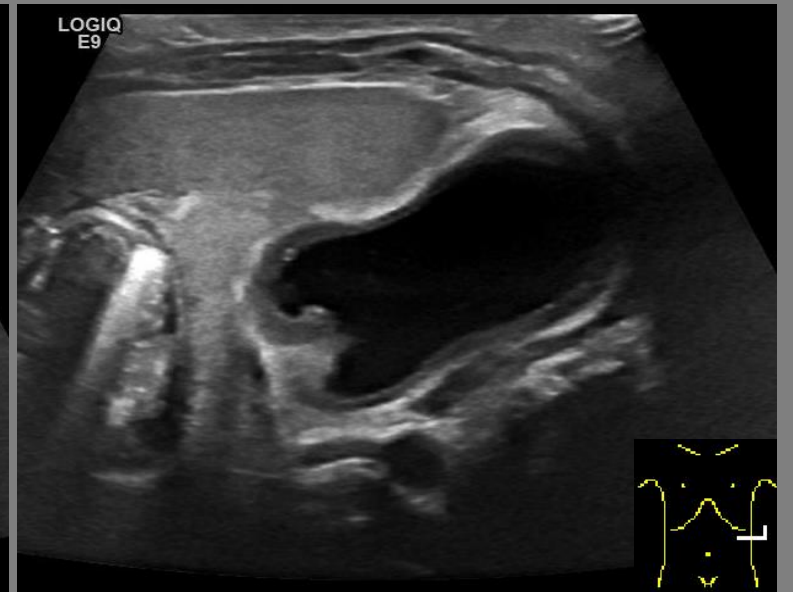
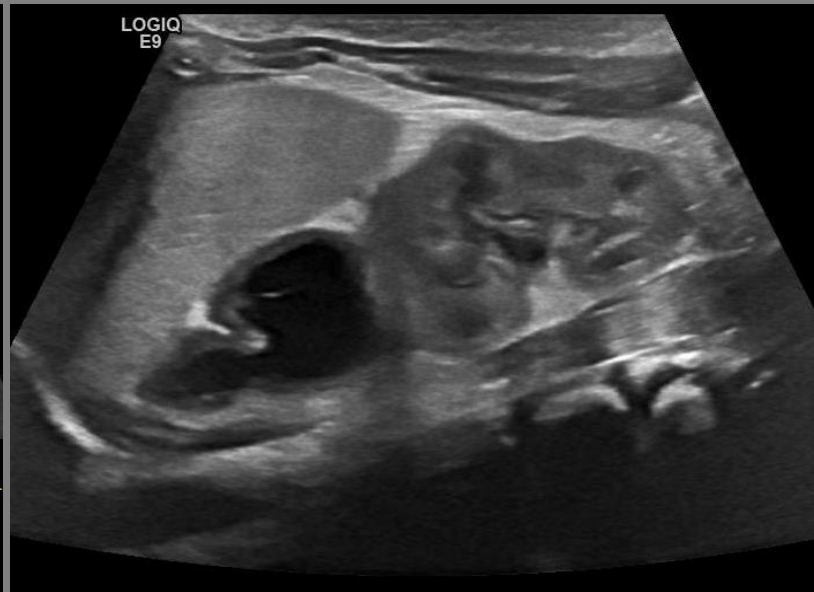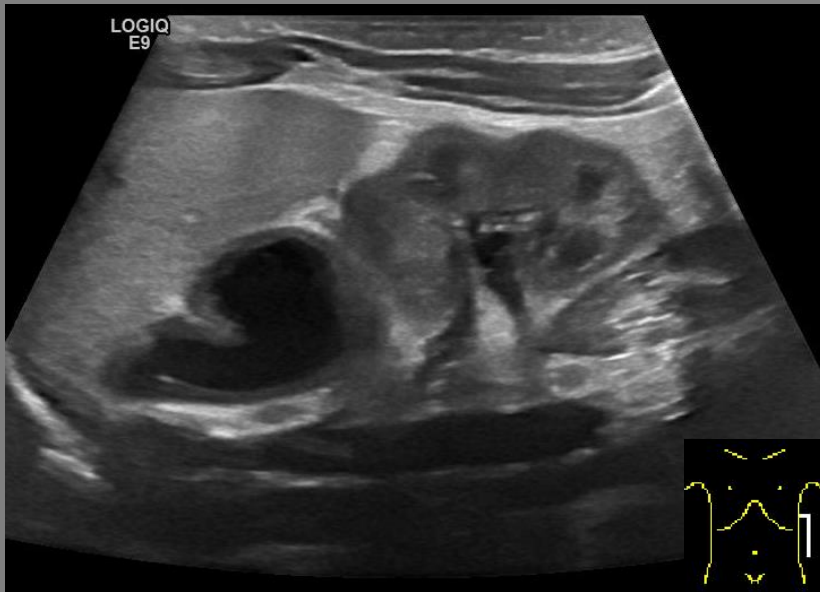


Megaureter

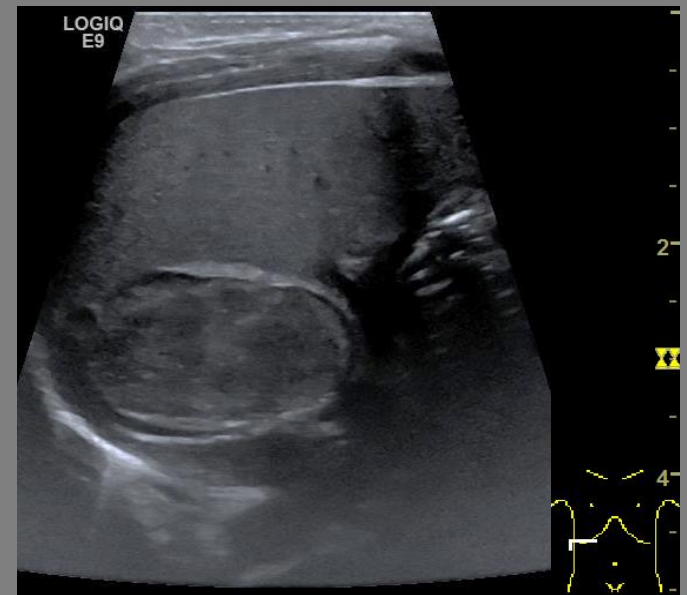
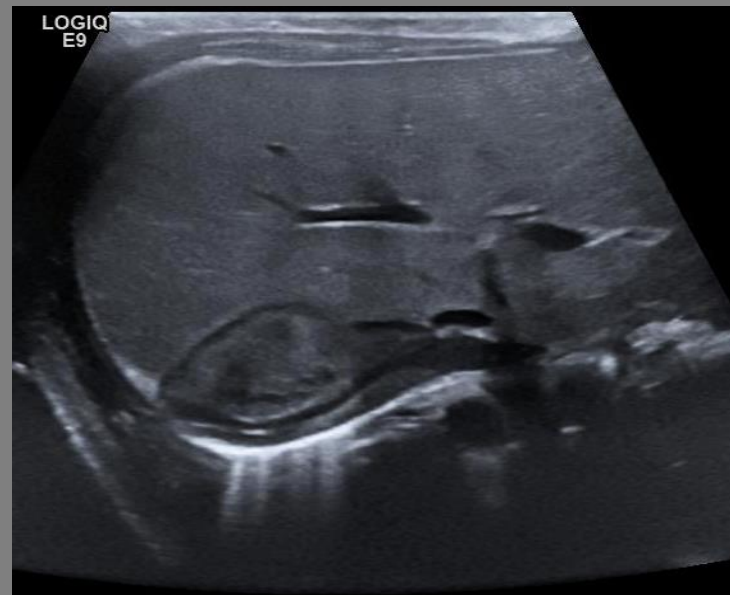
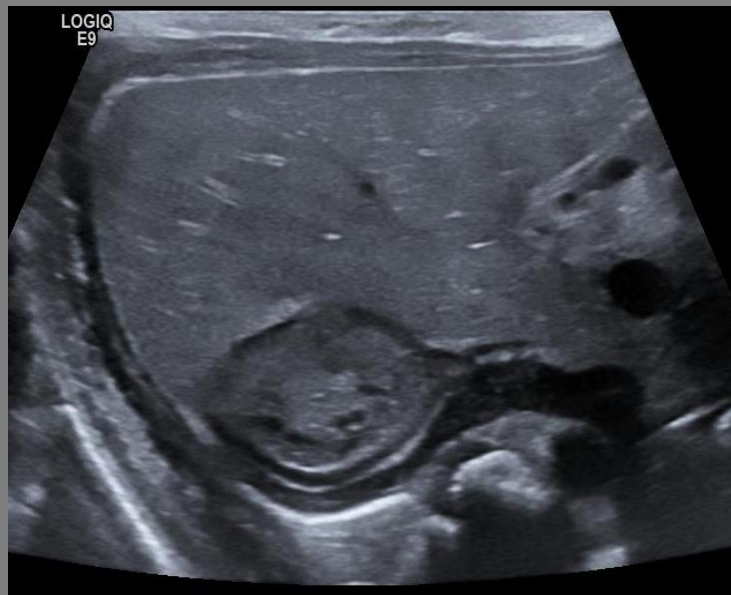
# Nebennierenblutung links

## Neugeborenen Screening 4. Lebenstag

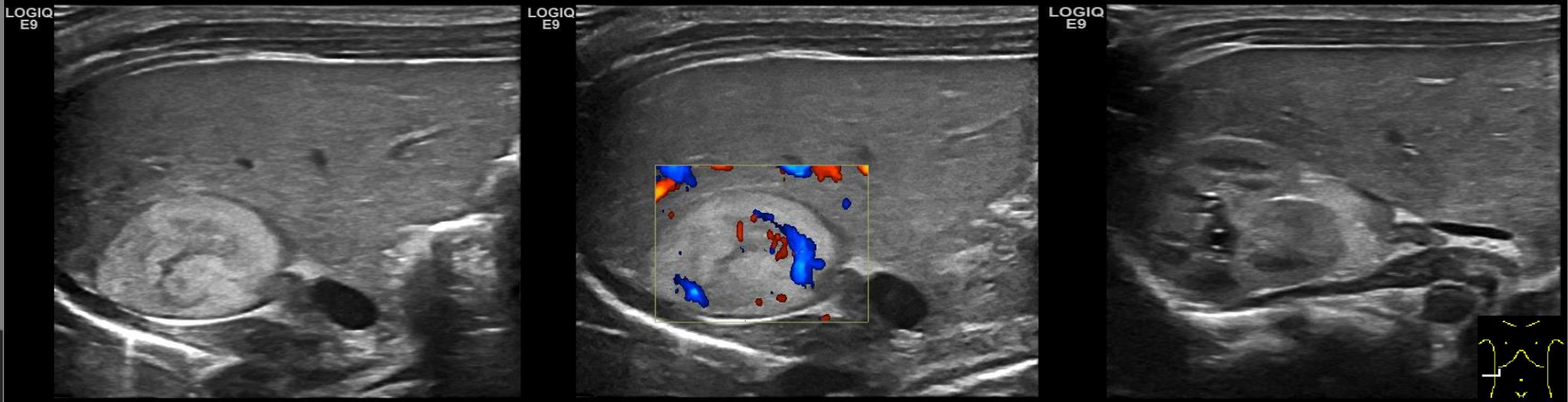

Reifes Neugeborenes, 5. Lebenstag, klinisch unauffällig

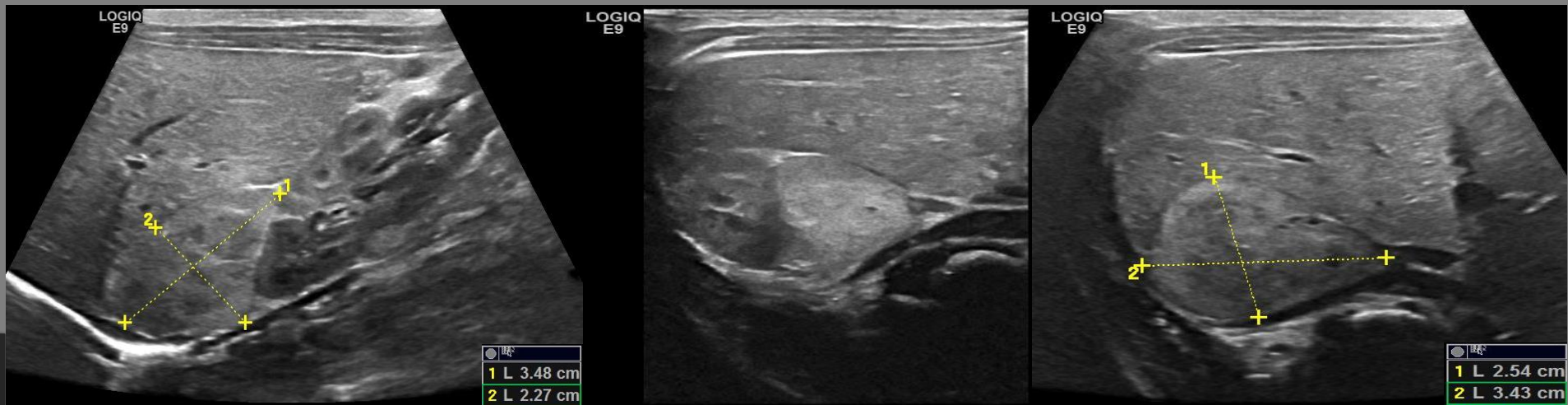


# Konnatales Neuroblastom der Nebenniere

Nach 2 Wochen

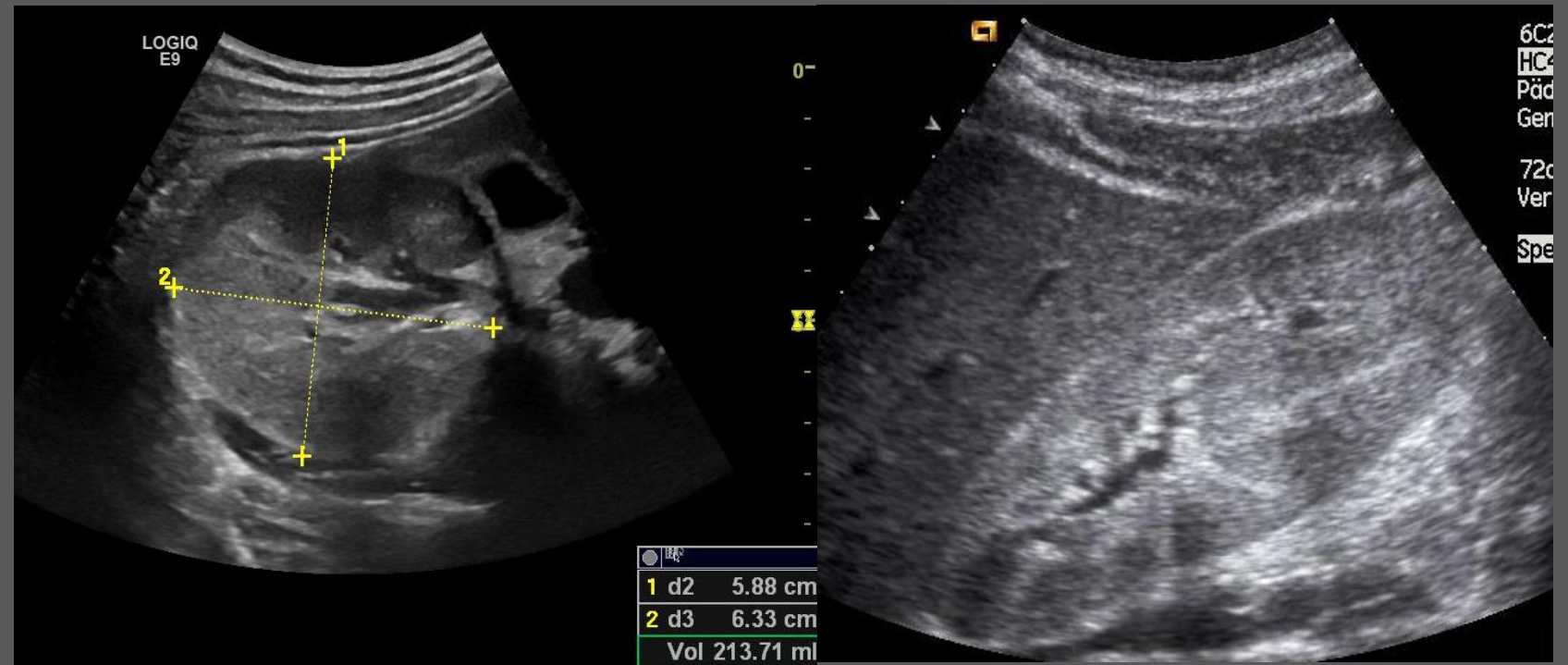


Nach 8 Wochen



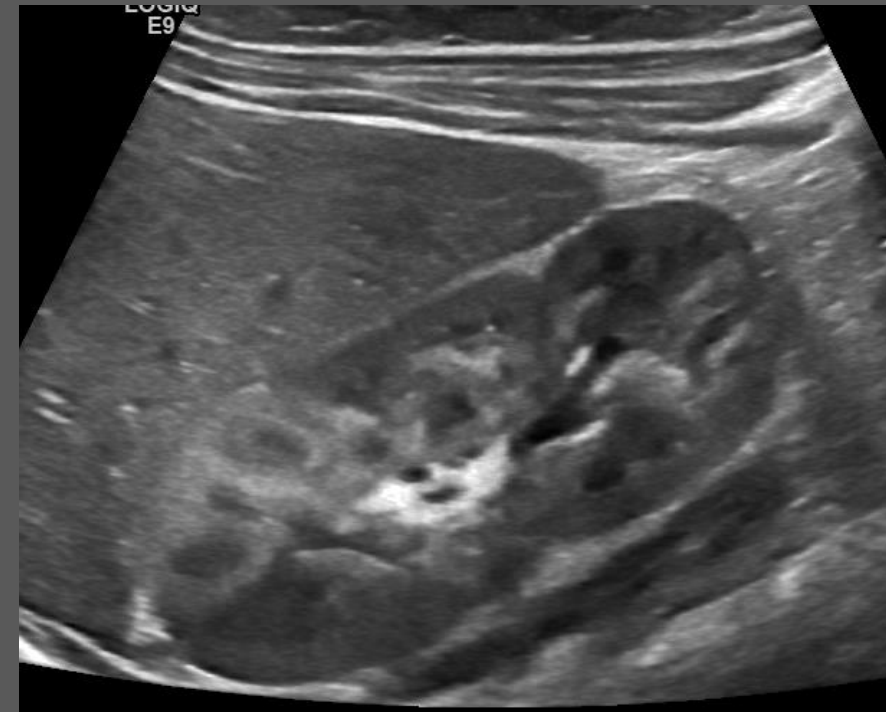
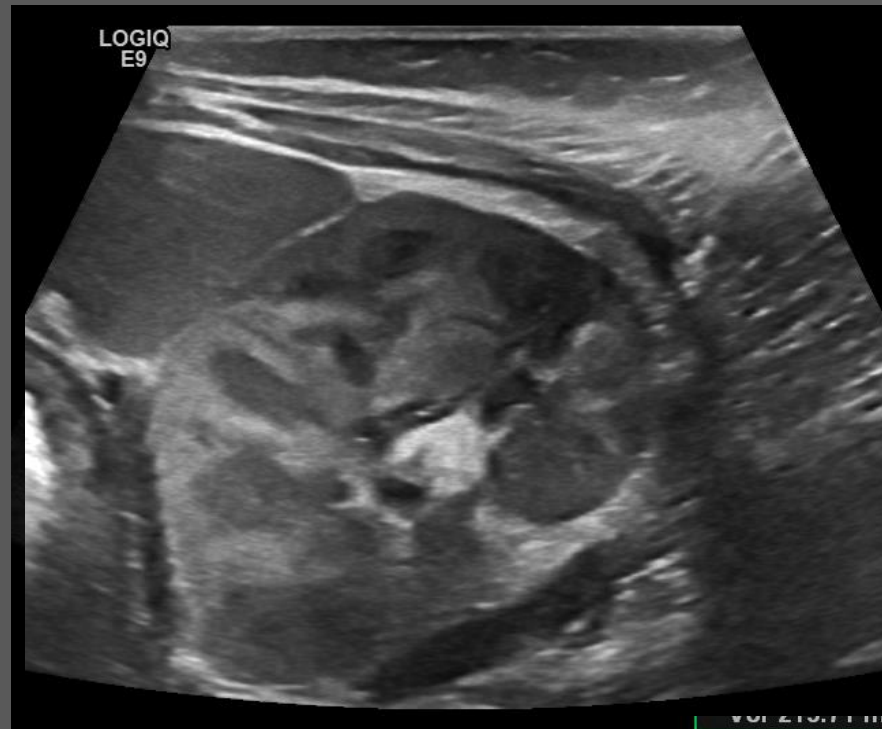# Pyelonephritis

- ◇ **Niere vergrößert: Volumenzunahme**
- ◇ Echogenität erhöht und verwaschen
- ◇ Verminderung der kortikomedullären Differenzierung
- ◇ Zeichen der Pyelitis
- ◇ Lokale Perfusionseinschränkung
- ◇ Abszedierung
- ◇ Narbenbildung



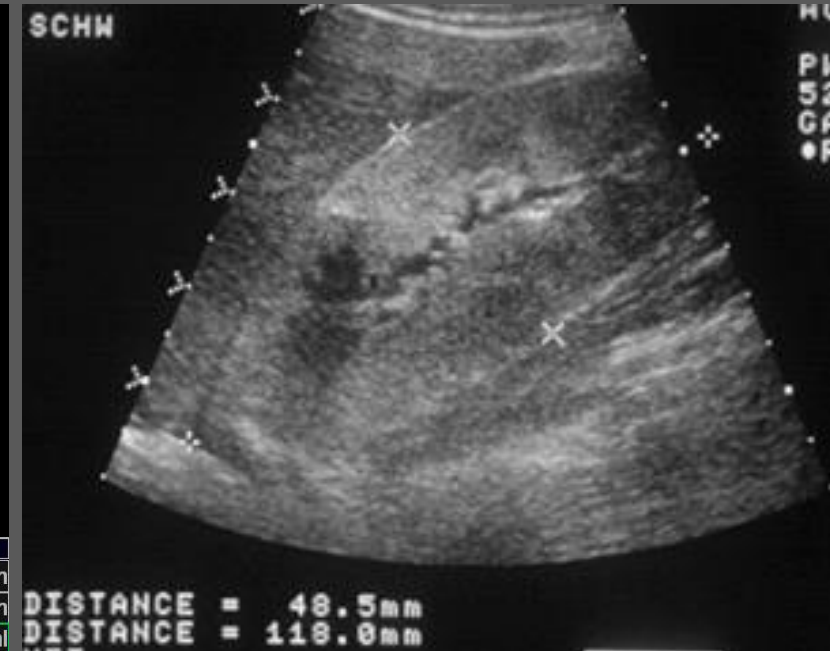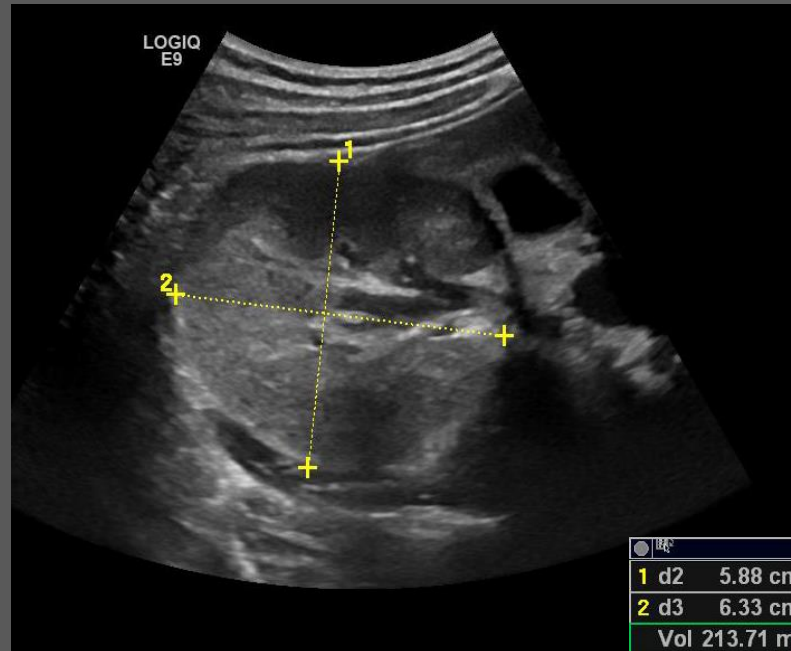
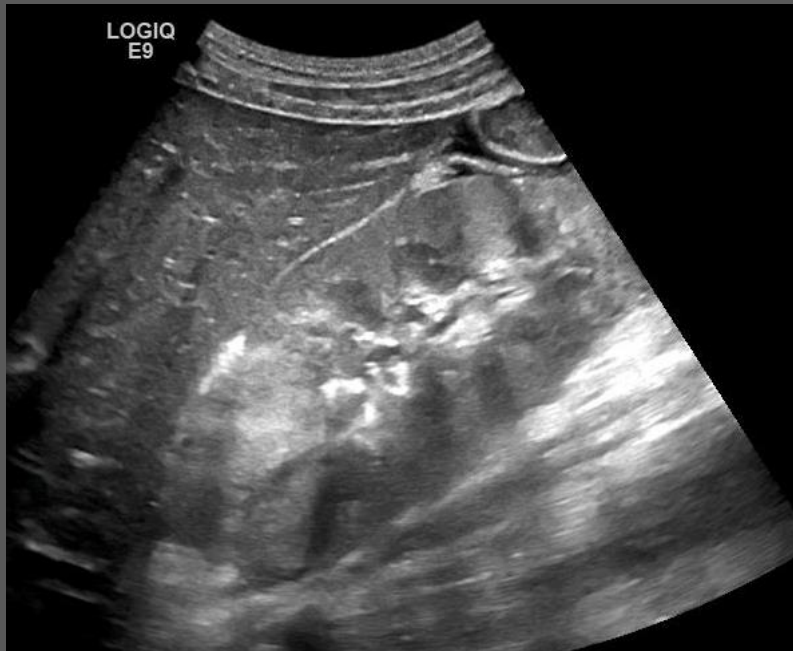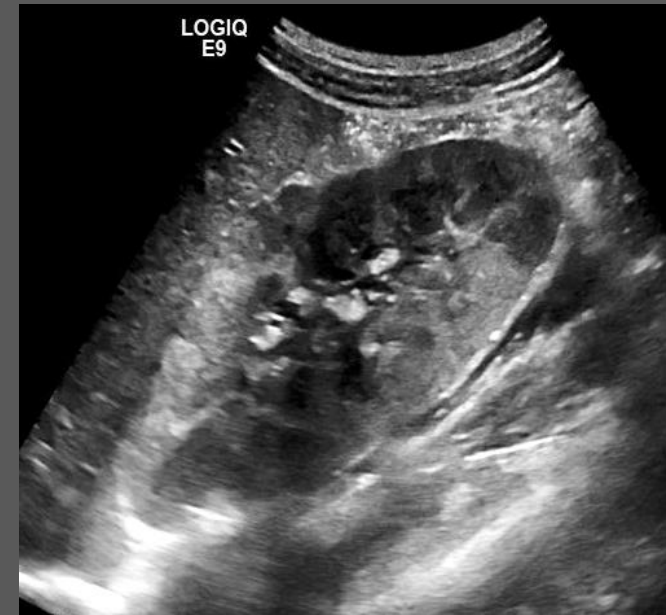# Pyelonephritis

- ◇ Niere vergrößert: Volumenzunahme
- ◇ **Echogenität erhöht und verwaschen**
- ◇ Verminderung der kortikomedullären Differenzierung
- ◇ Zeichen der Pyelitis
- ◇ Lokale Perfusionseinschränkung
- ◇ Abszedierung
- ◇ Narbenbildung



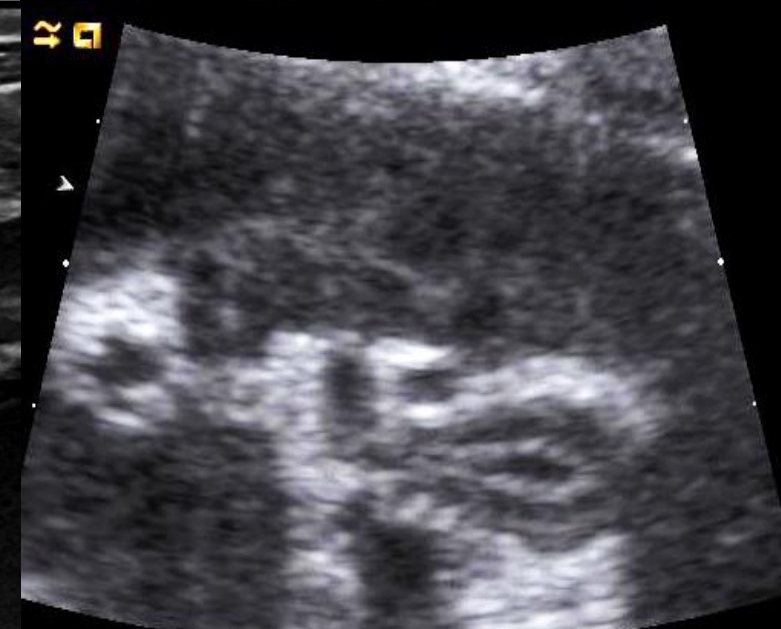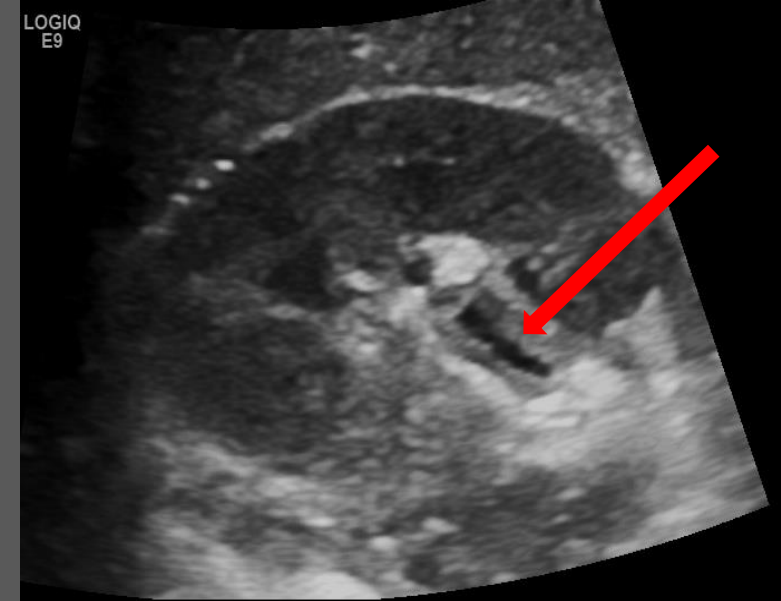
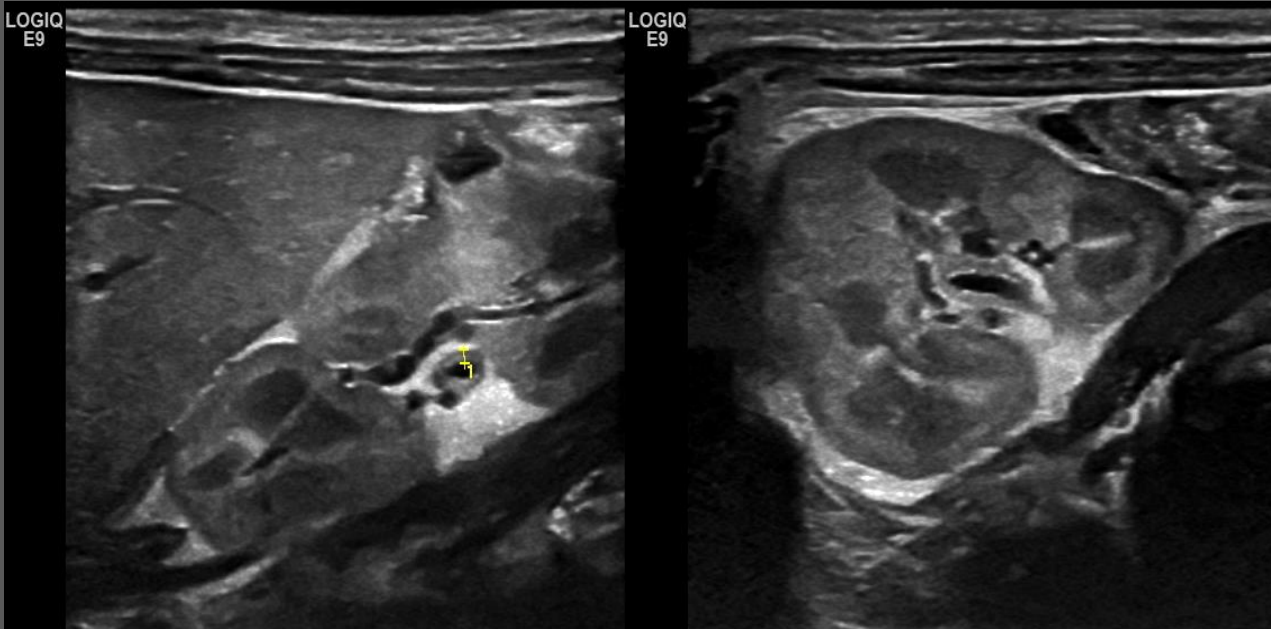
# Pyelonephritis

- ◇ Niere vergrößert: Volumenzunahme
- ◇ Echogenität erhöht und verwaschen
- ◇ **Verminderung der kortikomedullären Differenzierung**
- ◇ Zeichen der Pyelitis



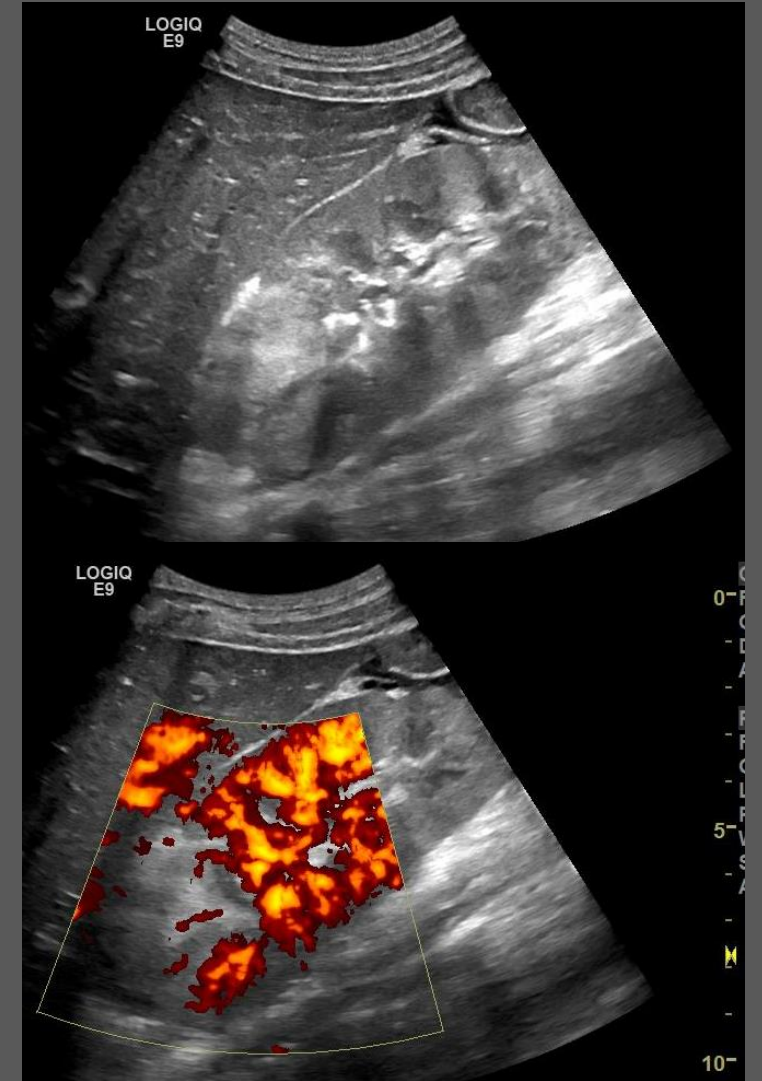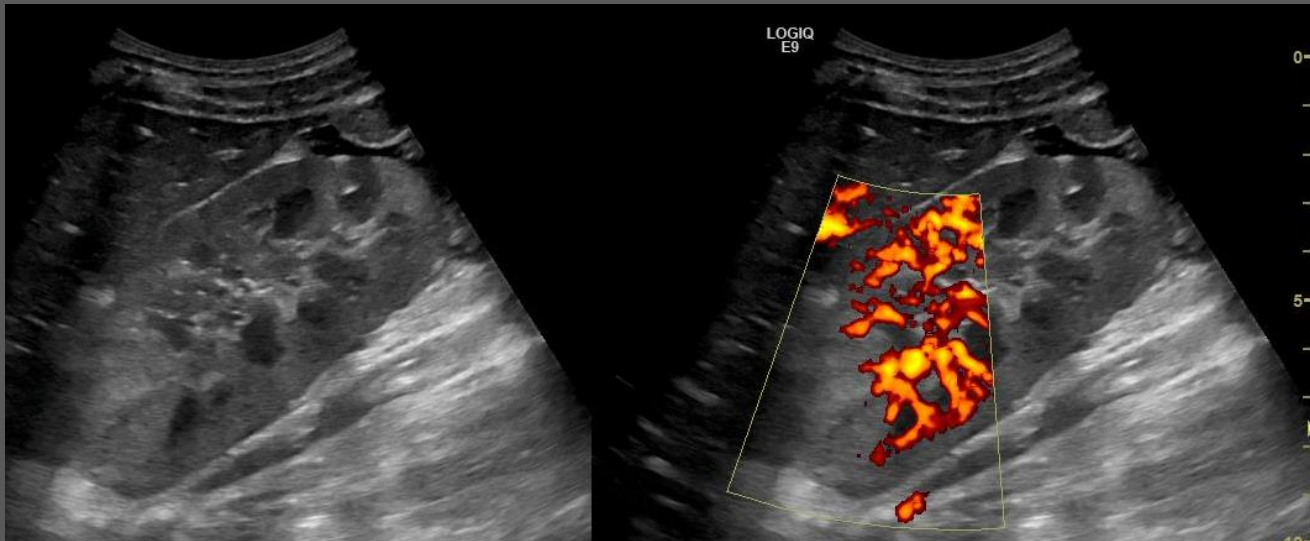# Pyelonephritis

- ◇ Niere vergrößert: Volumenzunahme
- ◇ Echogenität erhöht und verwaschen
- ◇ Verminderung der kortikomedullären Differenzierung
- ◇ **Zeichen der Pyelitis (Positives Urothelzeichen)**
- ◇ Lokale Perfusionseinschränkung
- ◇ Abszedierung
- ◇ Narbenbildung



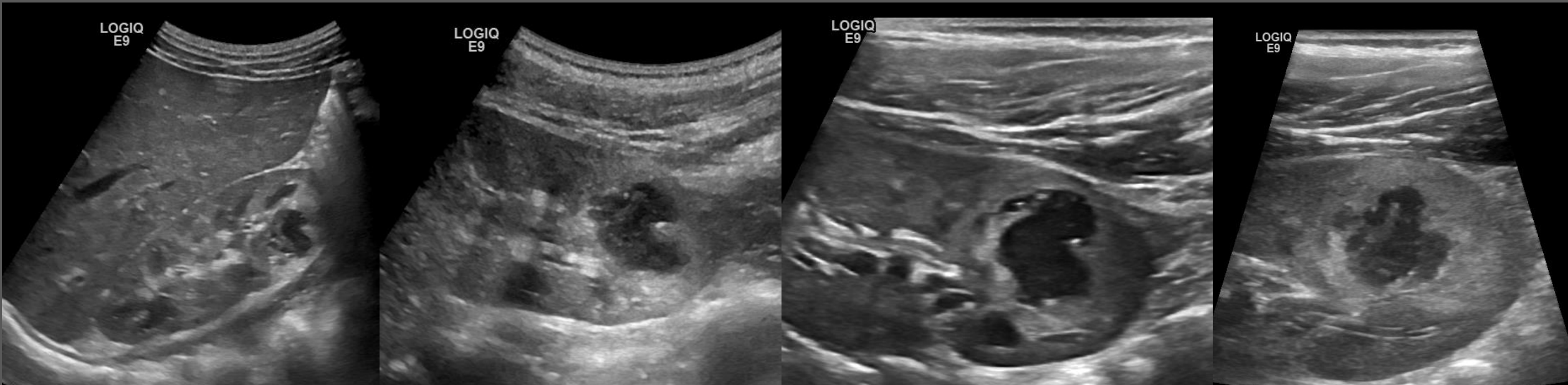
# Pyelonephritis

- ◇ Niere vergrößert: Volumenzunahme
- ◇ Echogenität erhöht und verwaschen
- ◇ Verminderung der kortikomedullären Differenzierung
- ◇ Zeichen der Pyelitis (Positives Urothelzeichen)
- ◇ **Lokale Perfusionseinschränkung**
- ◇ Abszedierung
- ◇ Narbenbildung

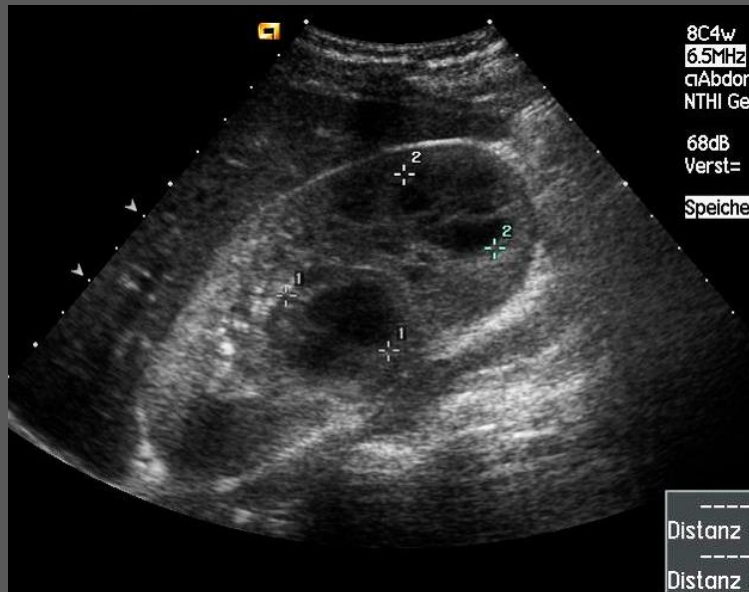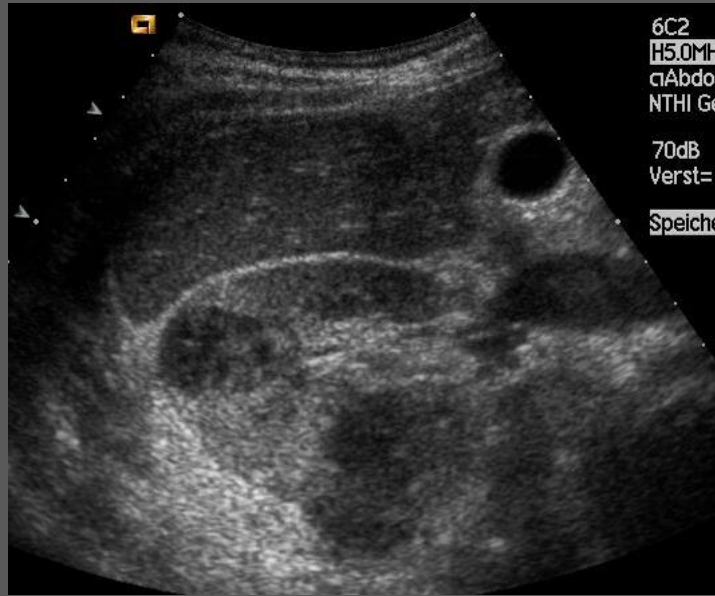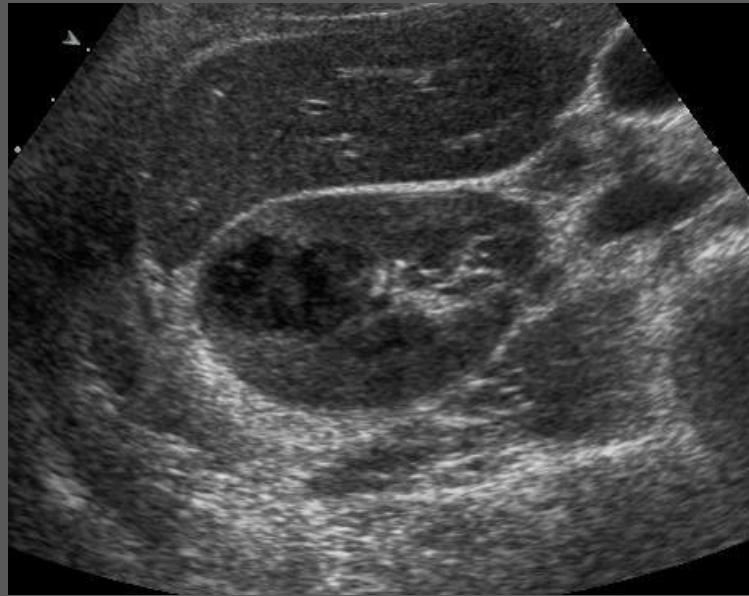


# Pyelonephritis

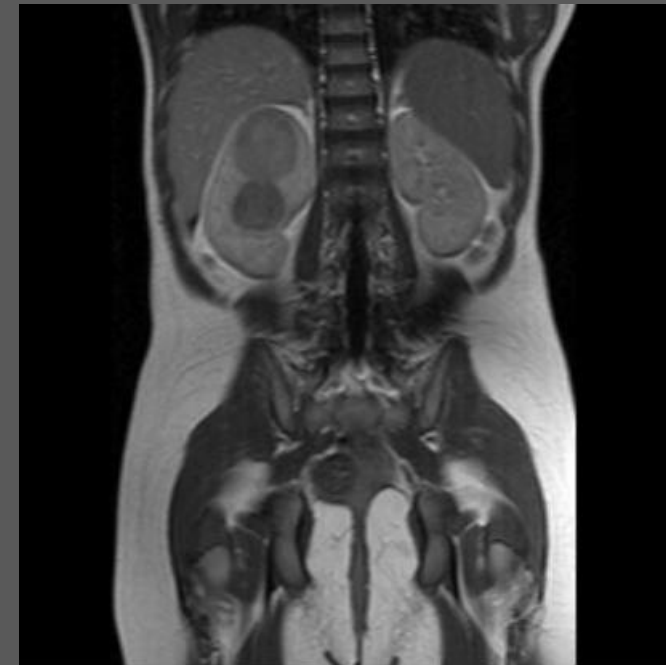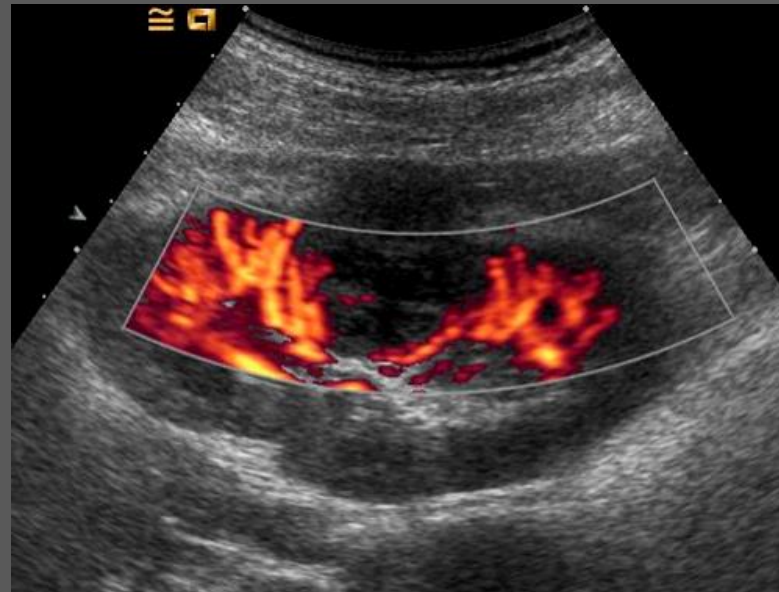- ◇ Niere vergrößert: Volumenzunahme
- ◇ Echogenität erhöht und verwaschen
- ◇ Verminderung der kortikomedullären Differenzierung
- ◇ Zeichen der Pyelitis (Positives Urothelzeichen)
- ◇ Lokale Perfusionseinschränkung
- ◇ **Abszedierung**



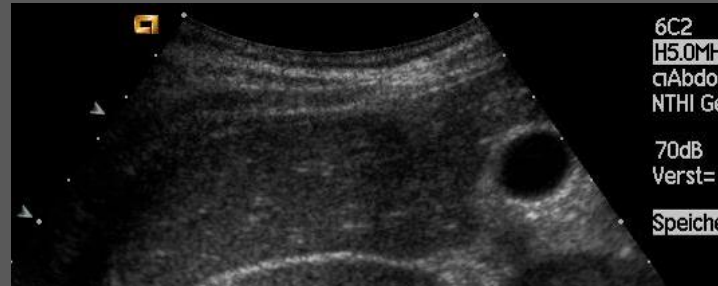
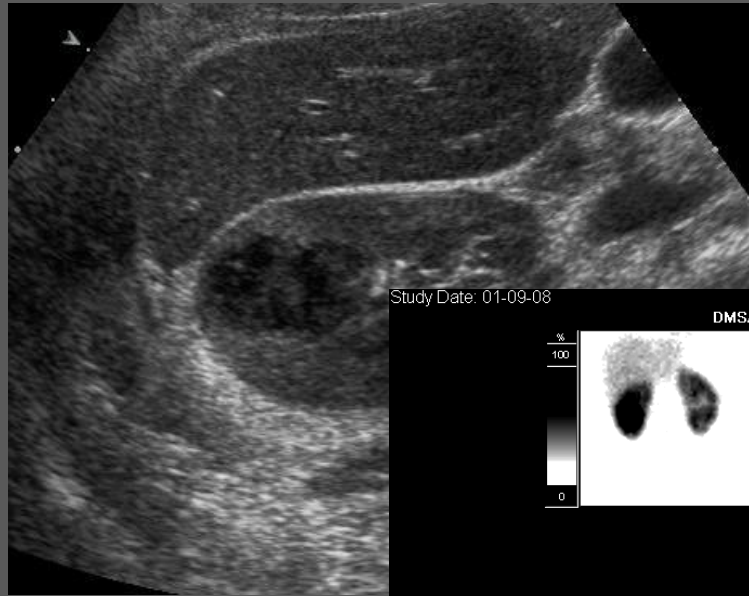
15 Jahre alte Jugendliche, sexuell aktiv, 40° Fieber, septisch, Schmerzen OB rechts



10:06:58  
8C4w  
6.5MHz 120mm  
ciAbdomen  
NTHI General  
68dB S1/ 0/3/ 2  
Verst= 0dB Δ=2  
Speichert  
-----1-----  
Distanz = 2.76cm  
-----2-----  
Distanz = 2.78cm

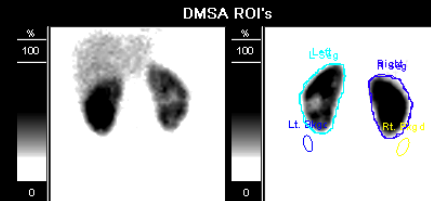


15 Jahre alte Jugendliche, sexuell aktiv, 40° Fieber, septisch, Schmerzen OB rechts



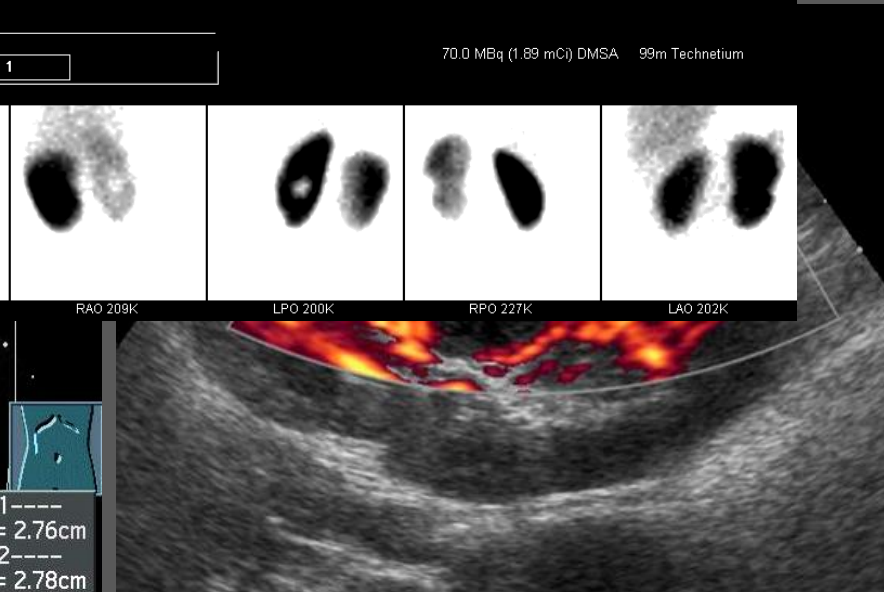
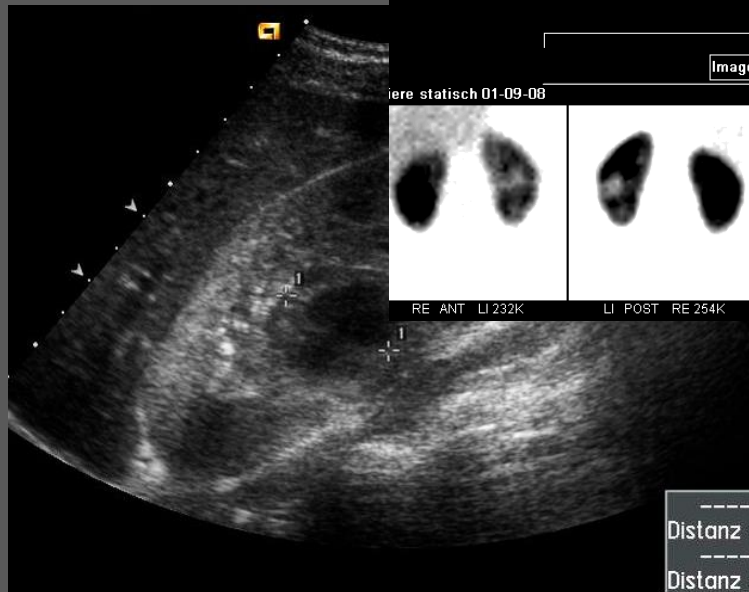
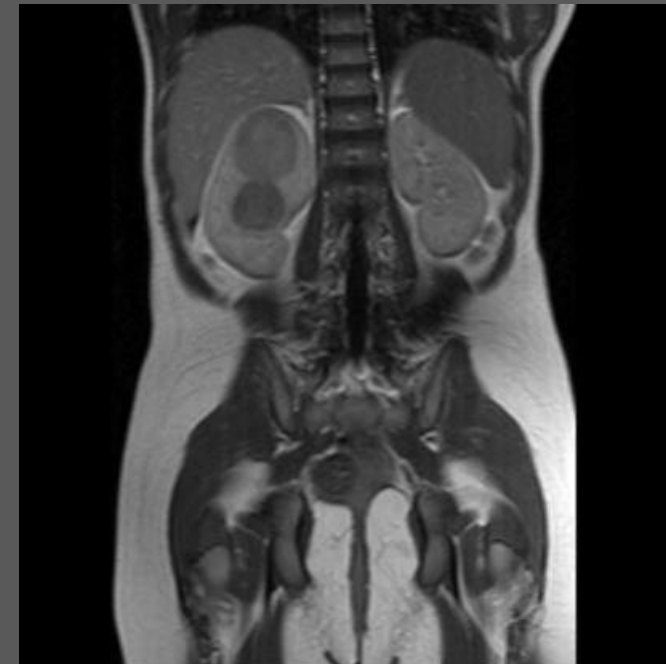6C2  
H5.0MHz  
ciAbdon  
NTHI Ge  
70dB  
Verst=  
Speicher

Study Date: 01-09-08

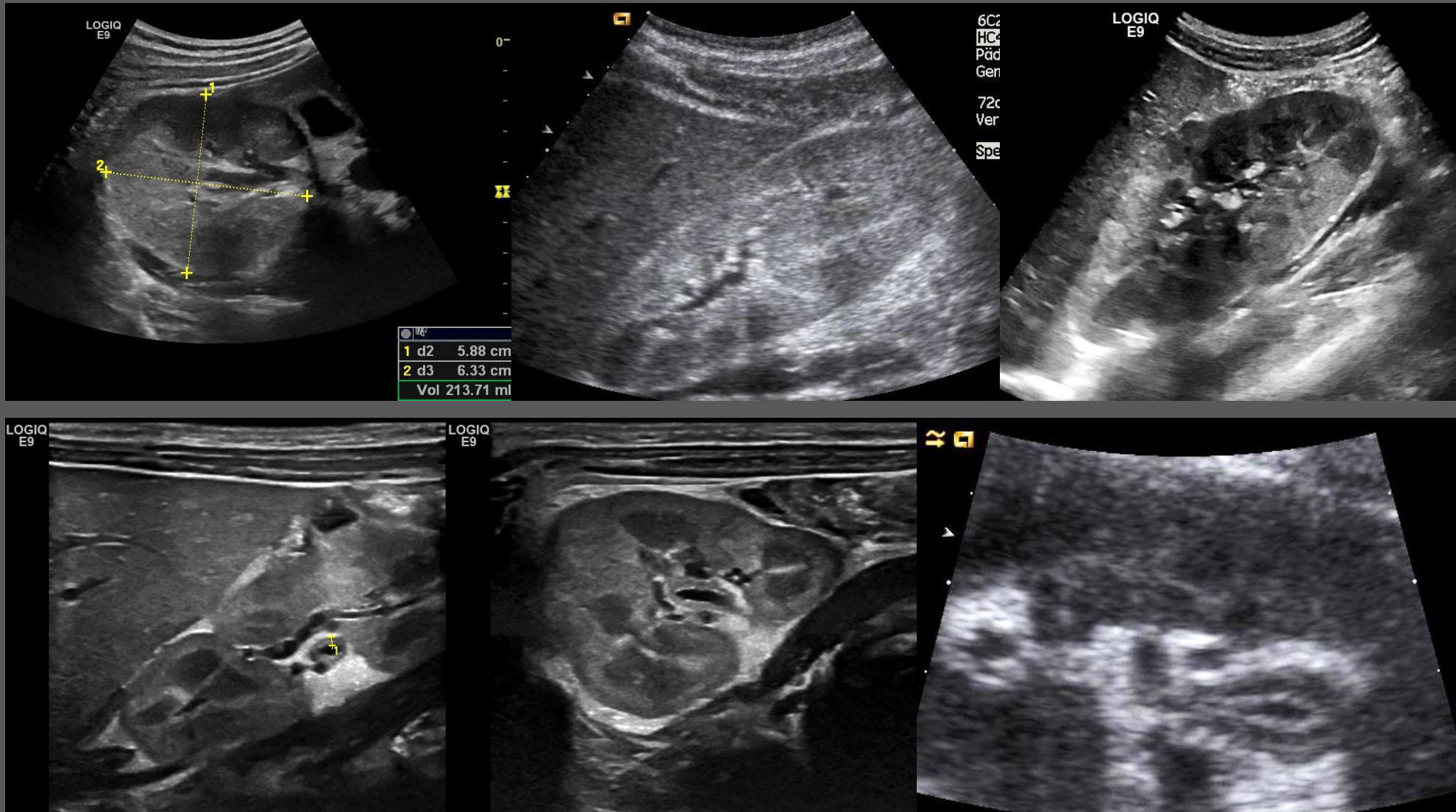


DMSA AUSWERTUNG

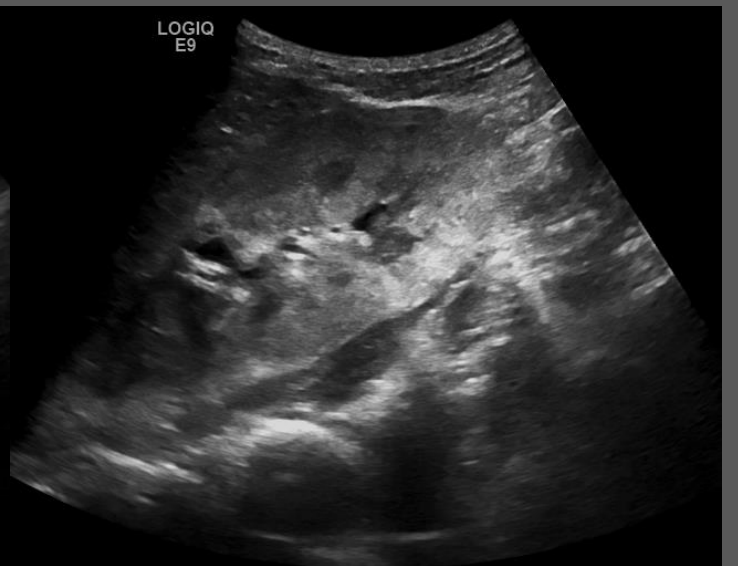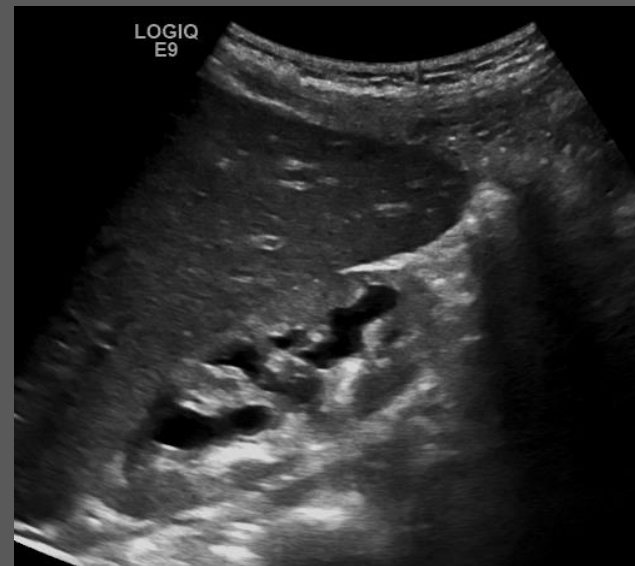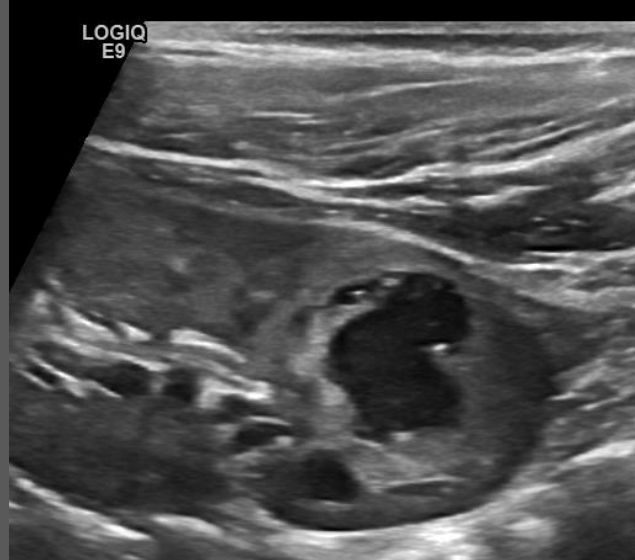
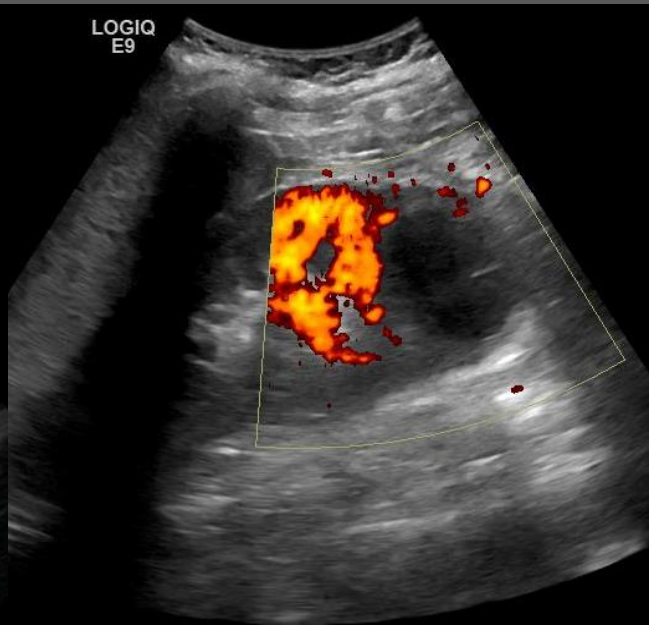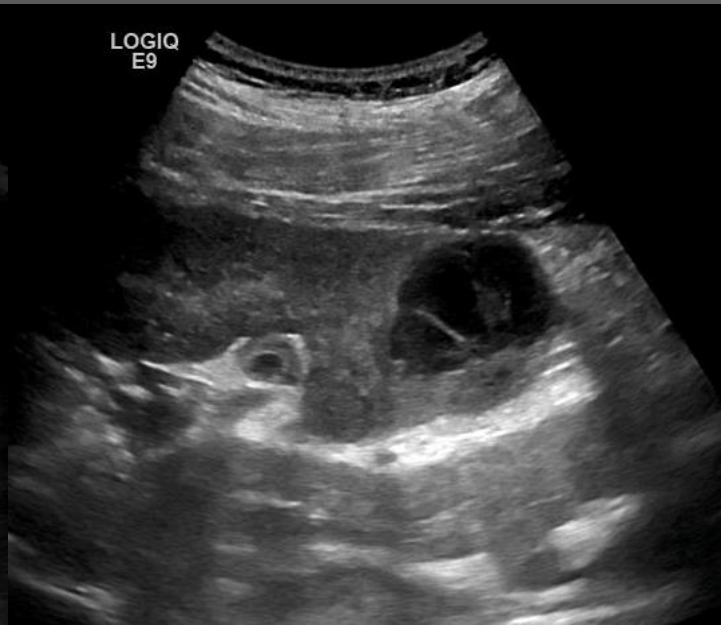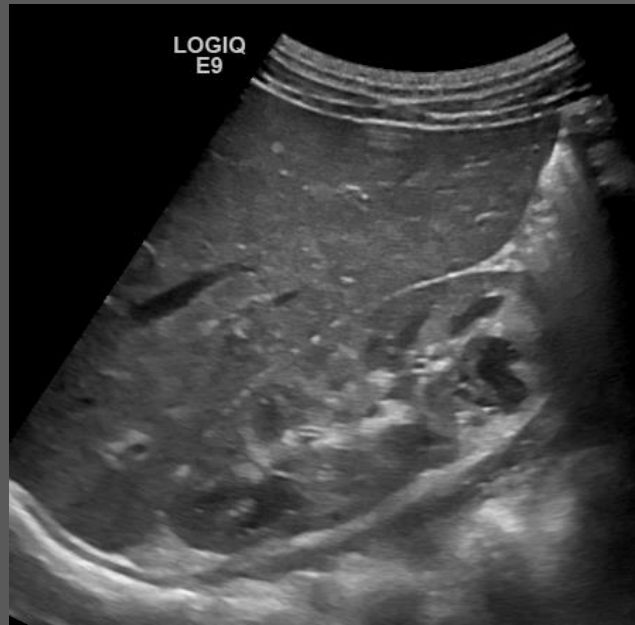(K Counts)	LI POST	RE	Right
	Left	065K	073K
Total		065K	073K
(% Ratio)	Left		Right
	47.11		52.89
Total	47.11		52.89



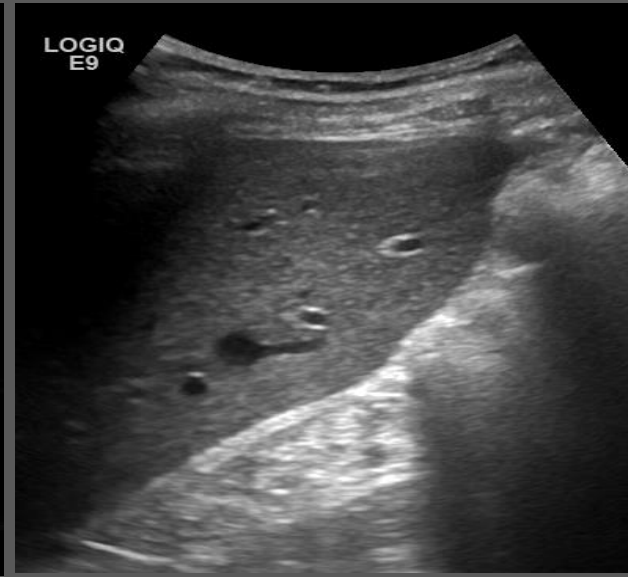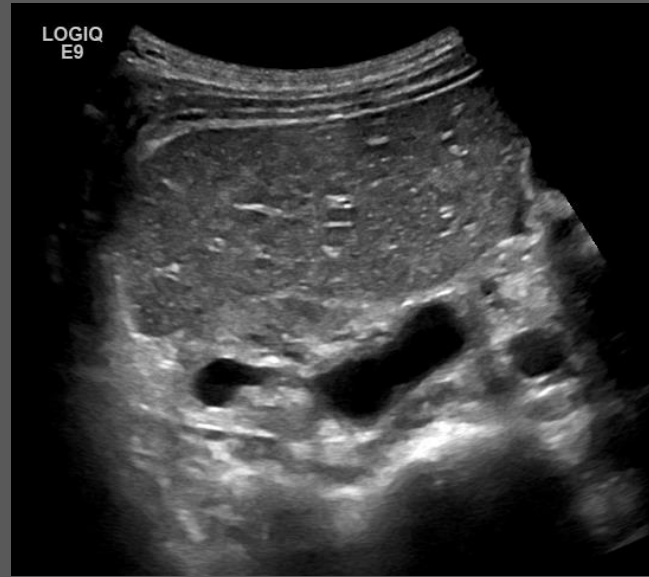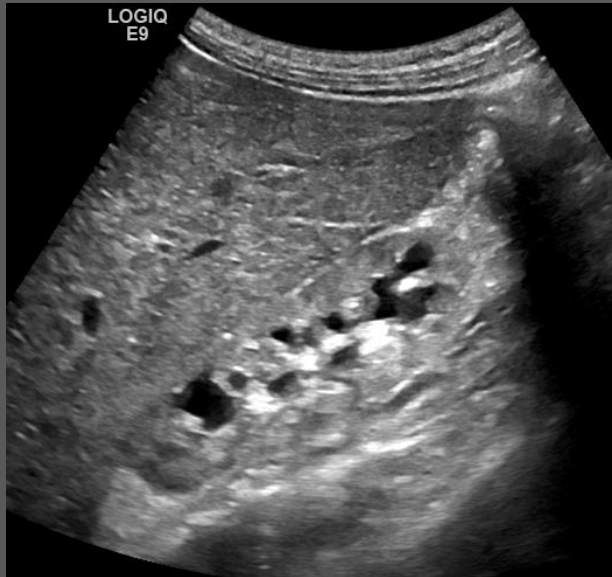5 a, reduzierter AZ, Fieber bis 40°C, Rückenschmerzen,...



# Ein möglicher Verlauf...



# Chronische Pyelonephritis

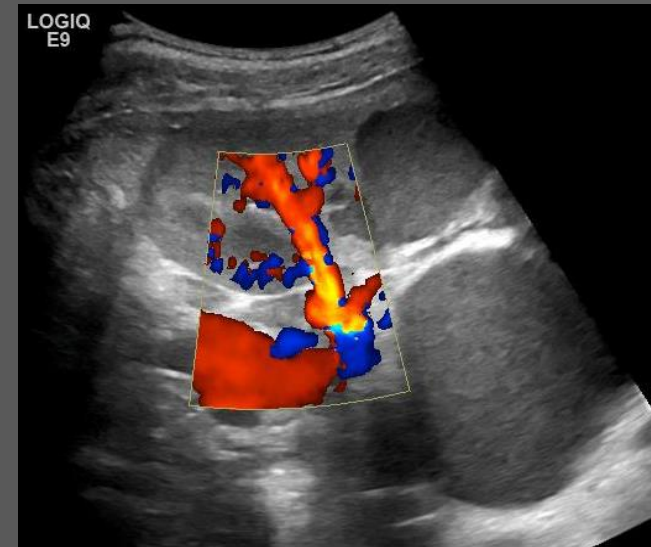
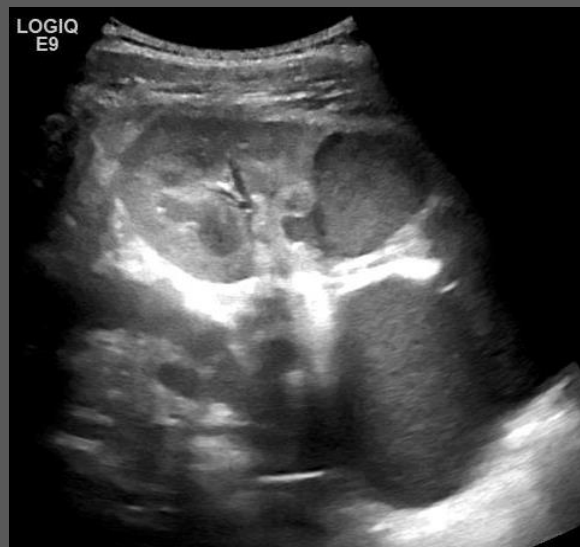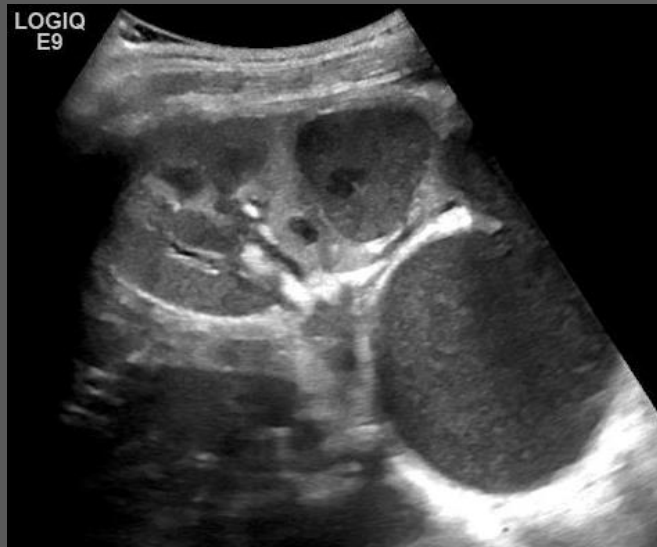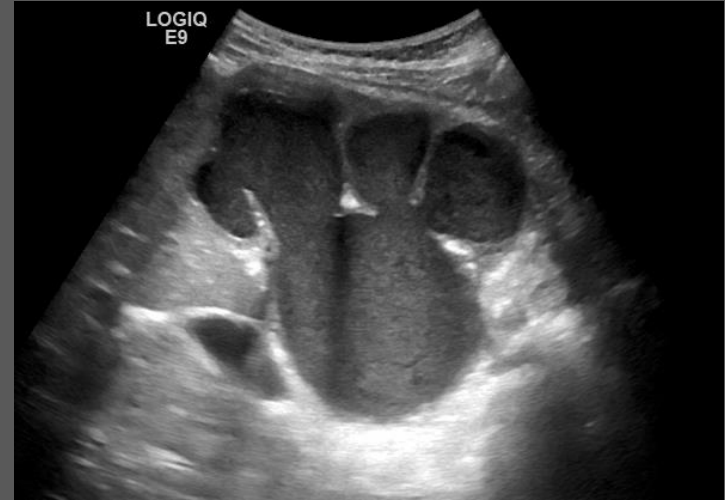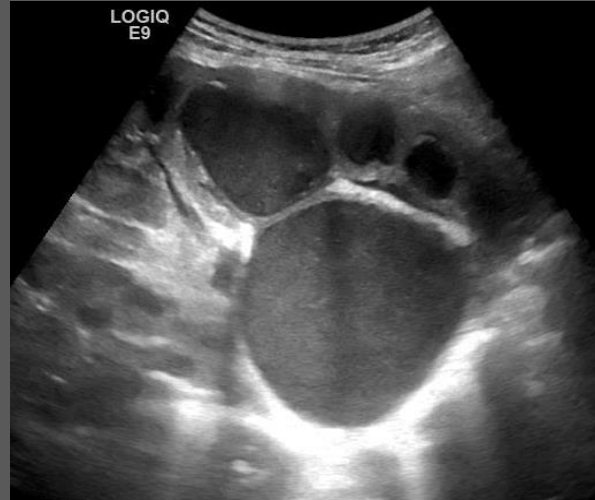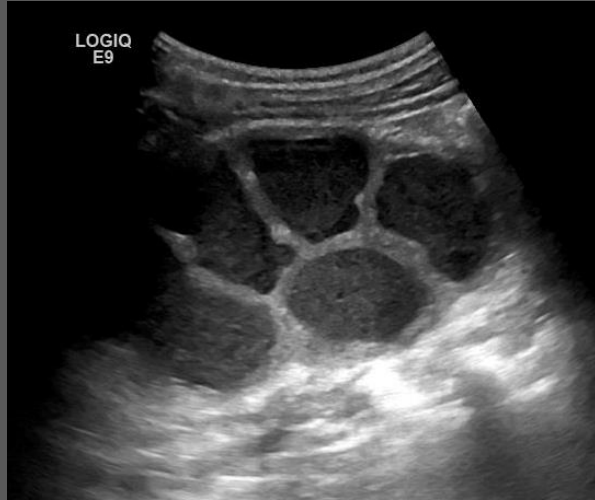


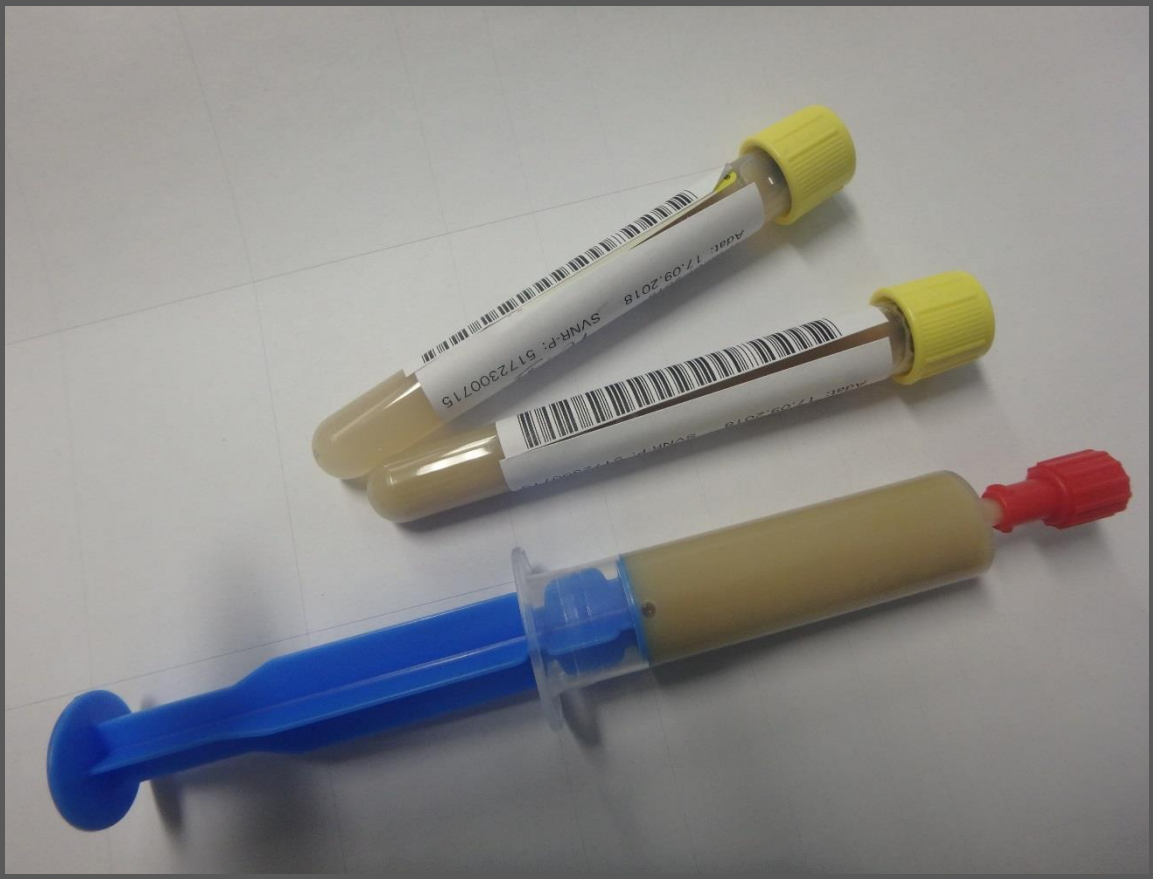**Pyelonephritische  
Schrumpfnieren**

## M., 3 Jahre alt

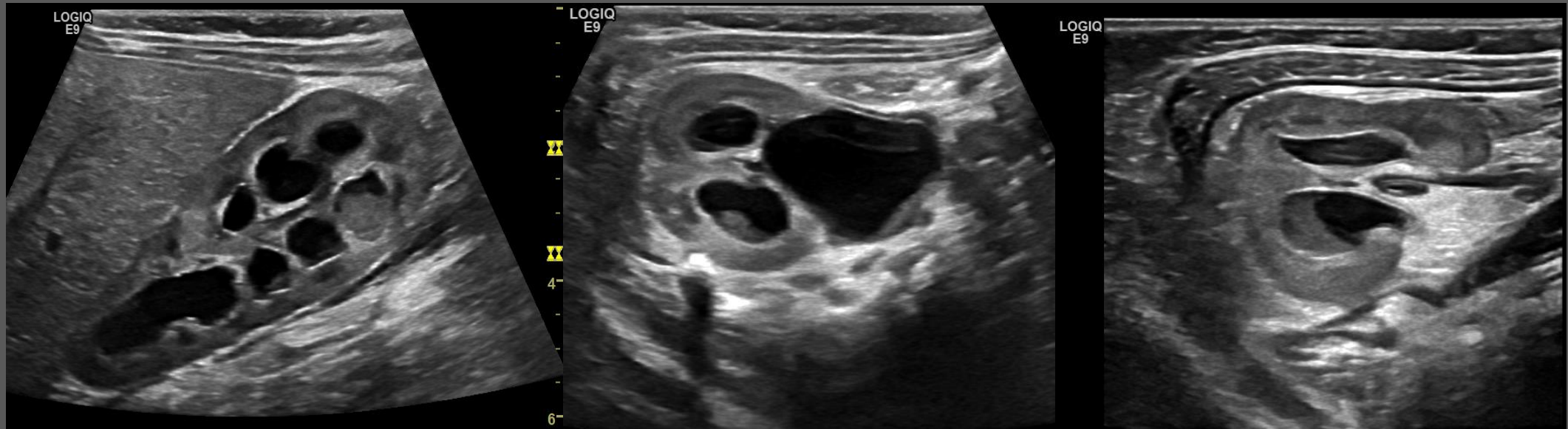- ◇ Bisher 1 gesicherter fieberhafter HWI, bekanntes Doppelsystem beidseits, regelmäßige Kontrollen
- ◇ Risikofaktoren: Mutter Tierärztin, Großvater Hausarzt
- ◇ Mutter führt selbst Harnstreifentests durch
- ◇ Vor 3 Tagen auffallend riechender Harn, im Harnstreifentest zu Hause Leukozyturie,
- ◇ Mutter beginnt selbst mit Ceclor p.os.
- ◇ Keine Besserung, bekommt Fieber, 3 d später AZ Verschlechterung, ambulante Vorstellung

# Pyonephrose

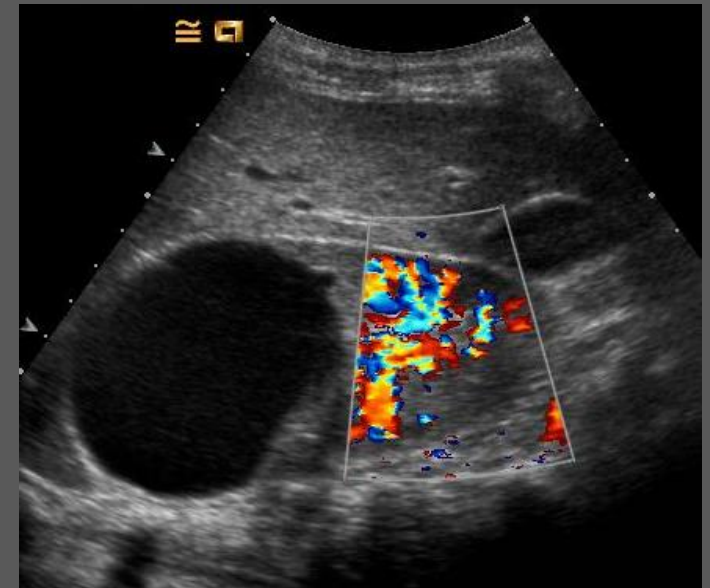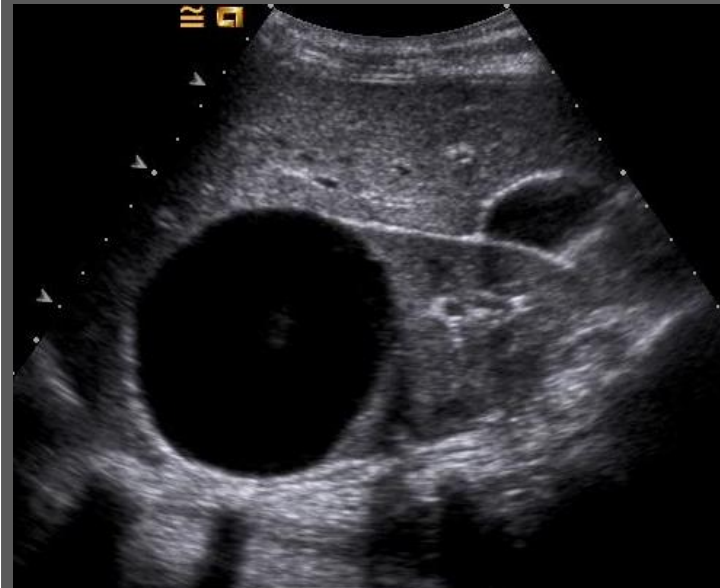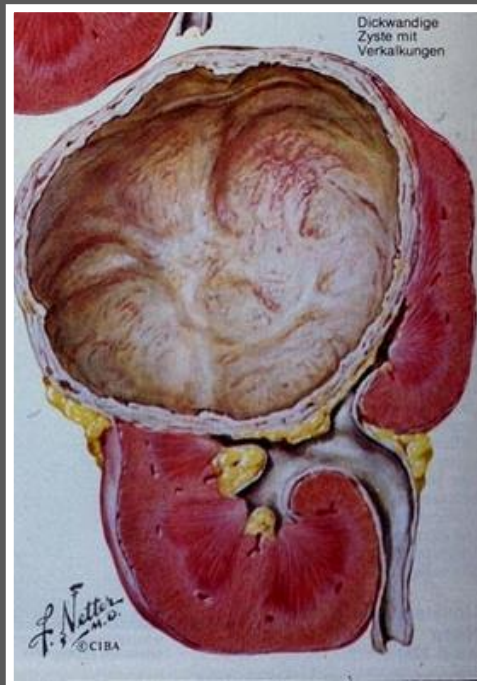




# Pyonephrose II



# Isolierte Nierenzyste



# POLYzystische Nierenerkrankungen

## **Infantile Form (autosomal rezessiv): ARPKD**

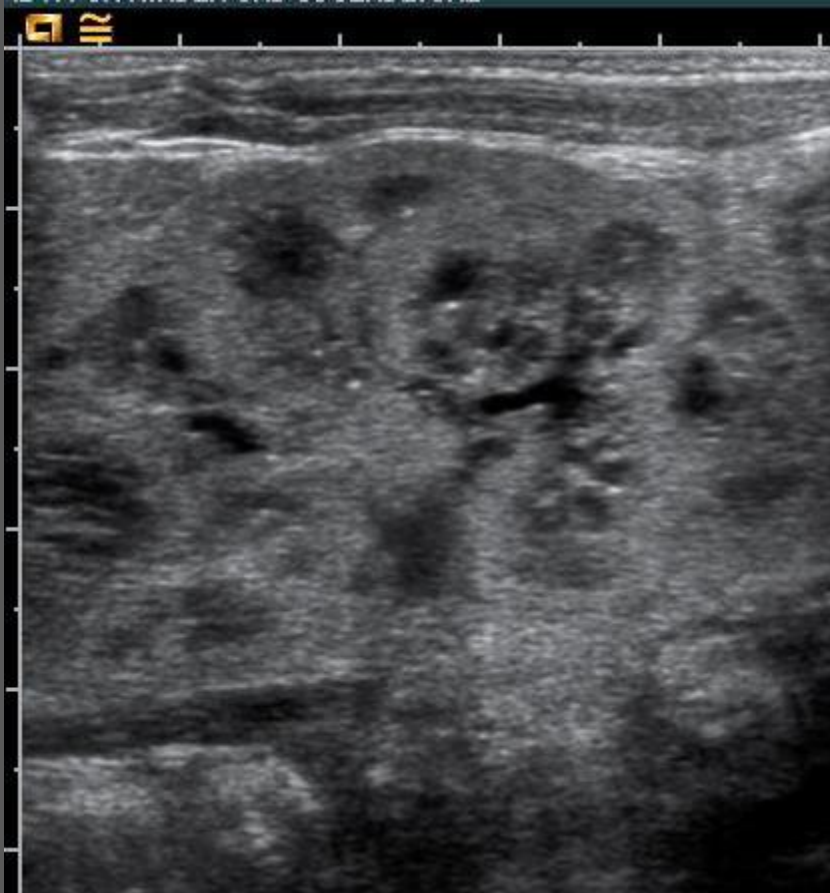- ◇ Häufig bereits intrauterin diagnostiziert
- ◇ Begleitpathologie: Leberfibrose im Verlauf (obligat!)

## **Adulte Form (autosomal dominant): ADPK**

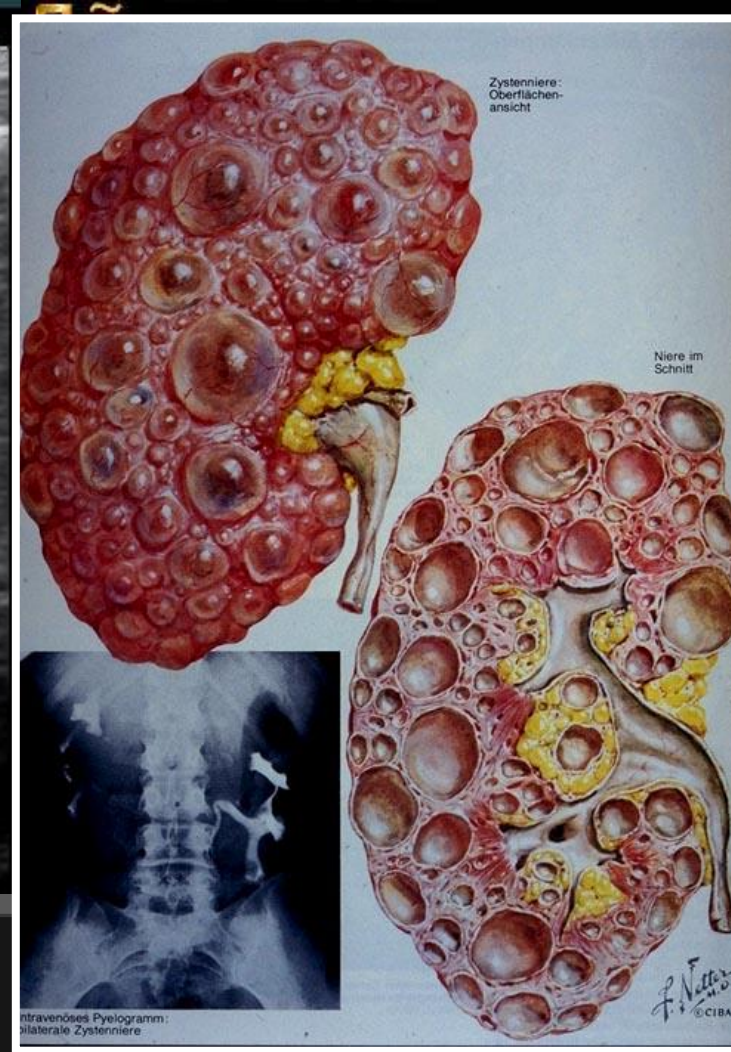
- ◇ Auftreten primär in später Kindheit (Mikrohämaturie)
- ◇ Systemerkrankung: Zysten auch in anderen Organen (Pankreas, Leber, Milz)
- ◇ 10 – 30% Aneurysmen der Hirnbasisarterien

**Immer BEIDE Seiten betroffen!**

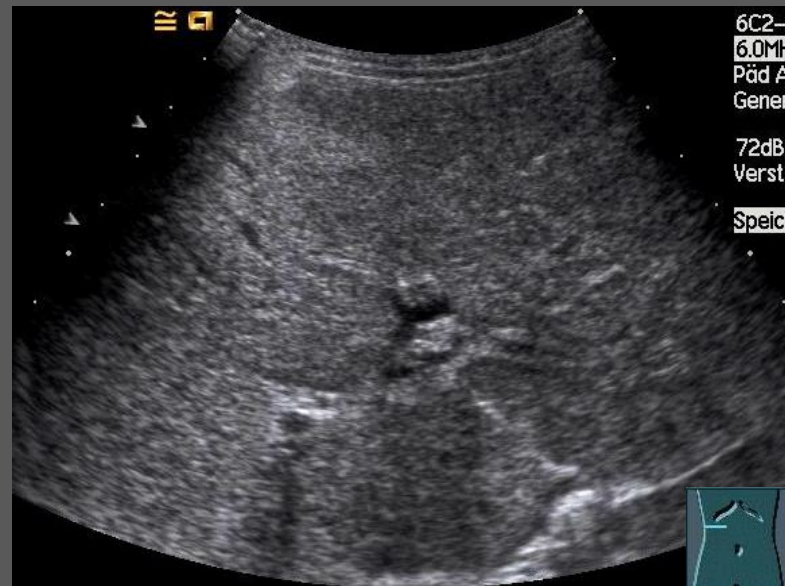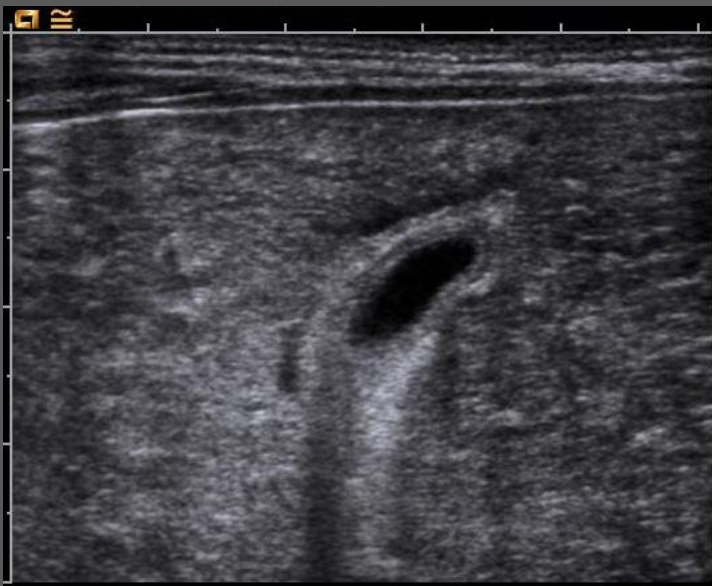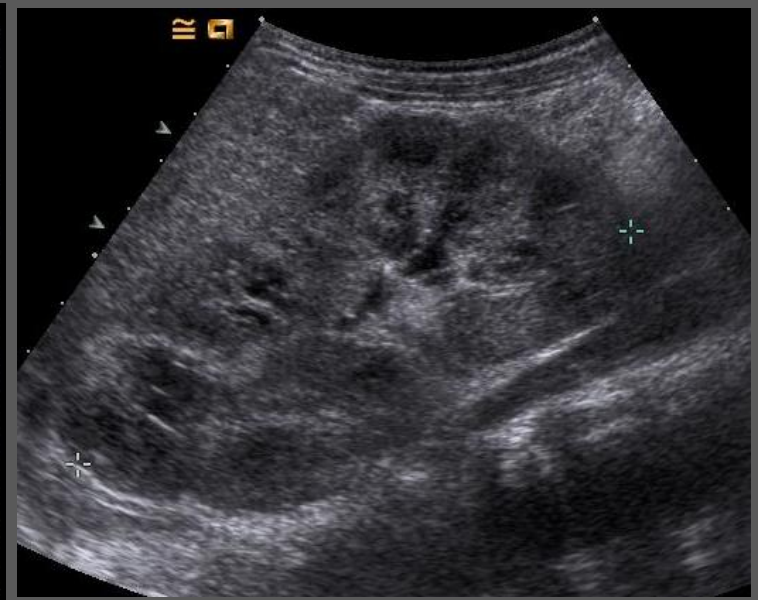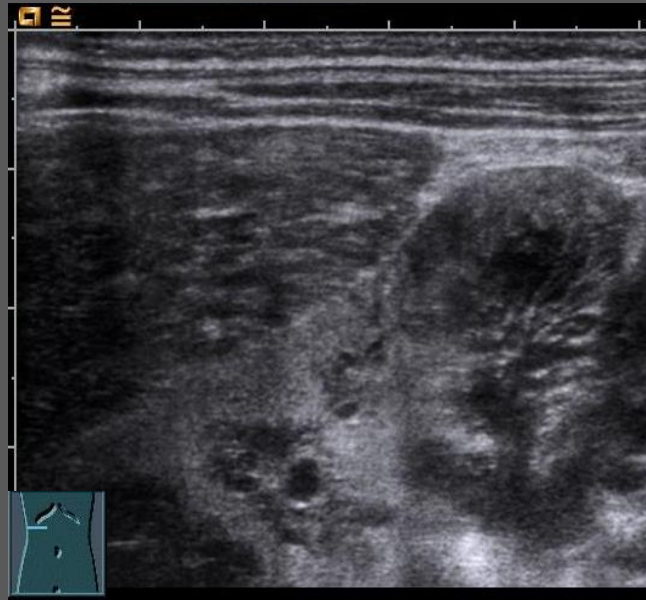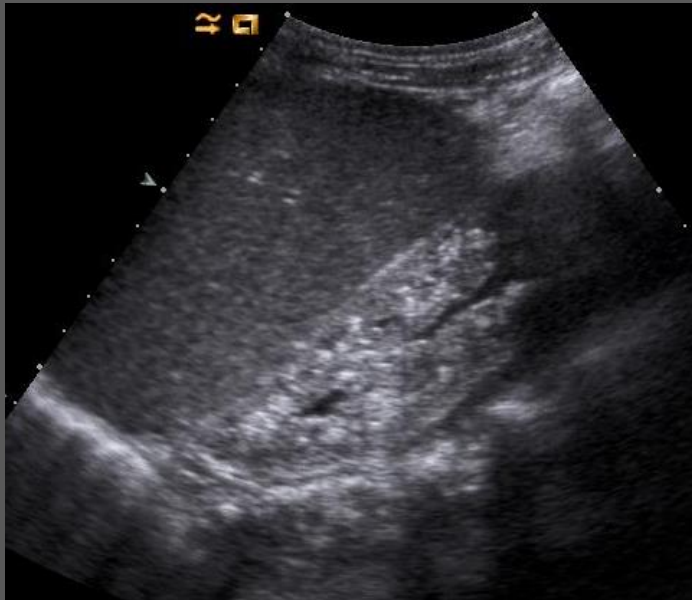# ARPKD – infantile Form



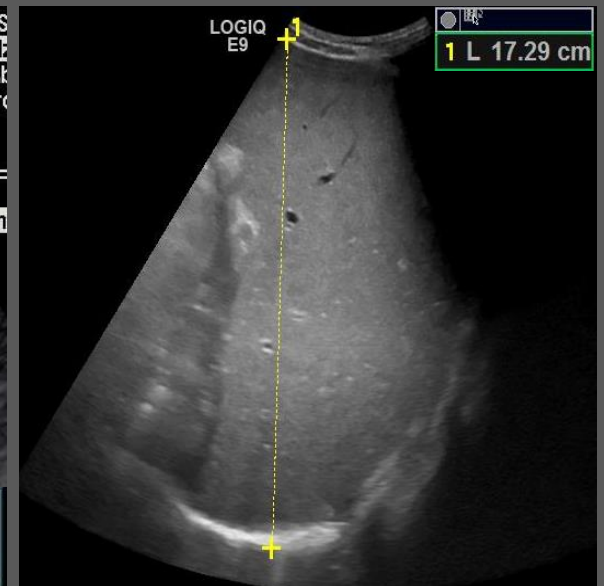
**Nierenultrascall im Kinderzimmer**



# Verlauf



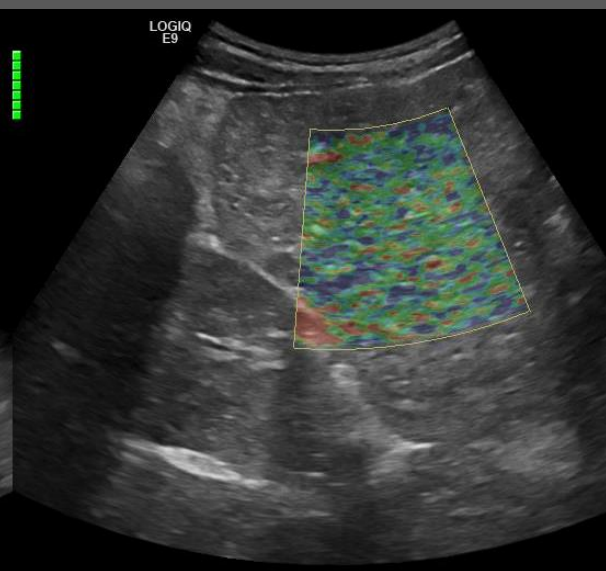
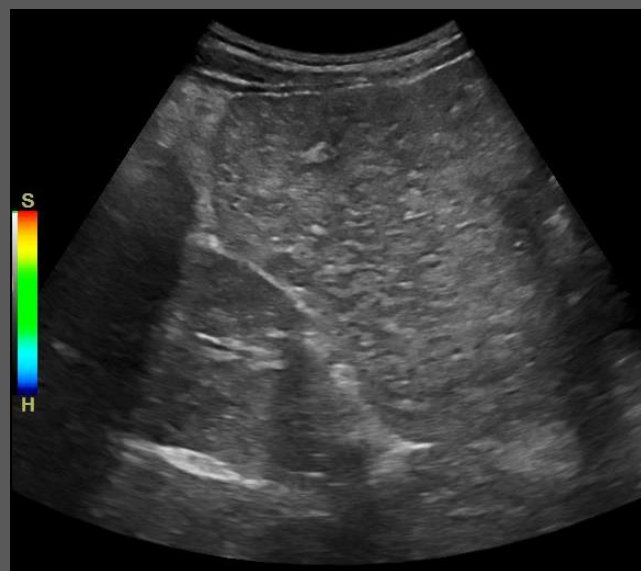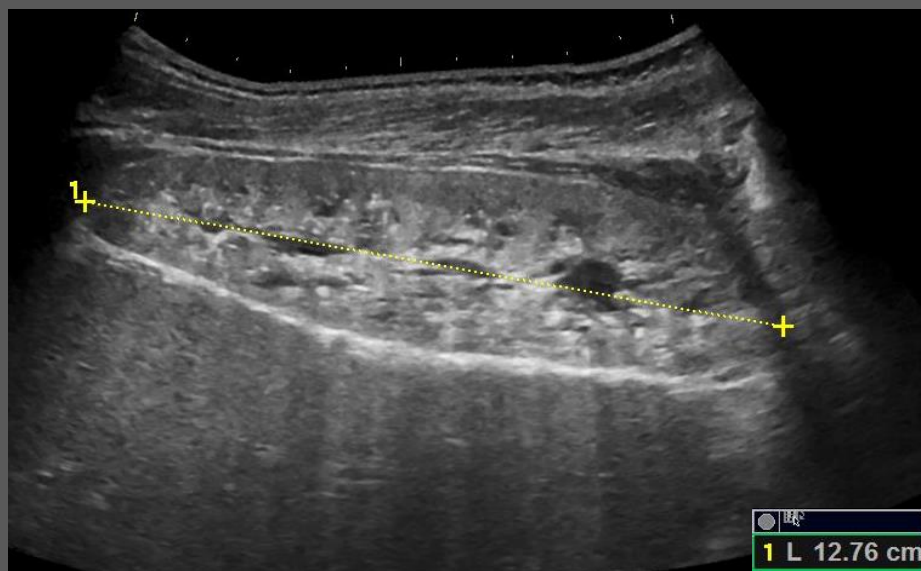
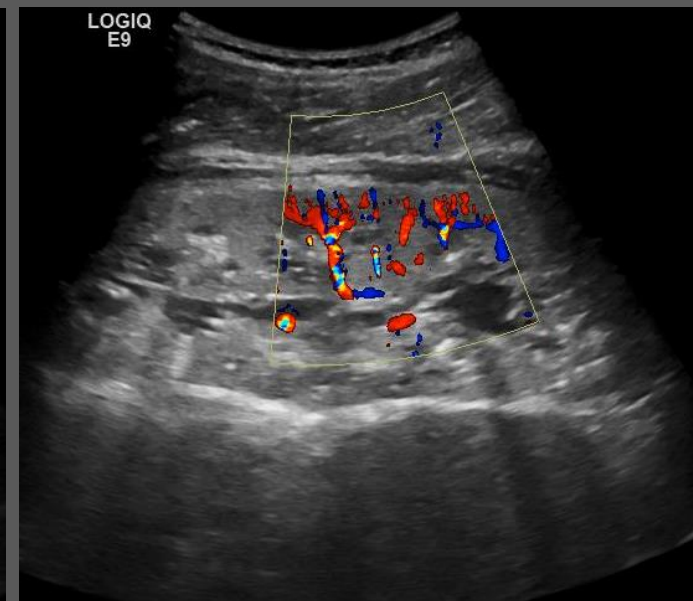
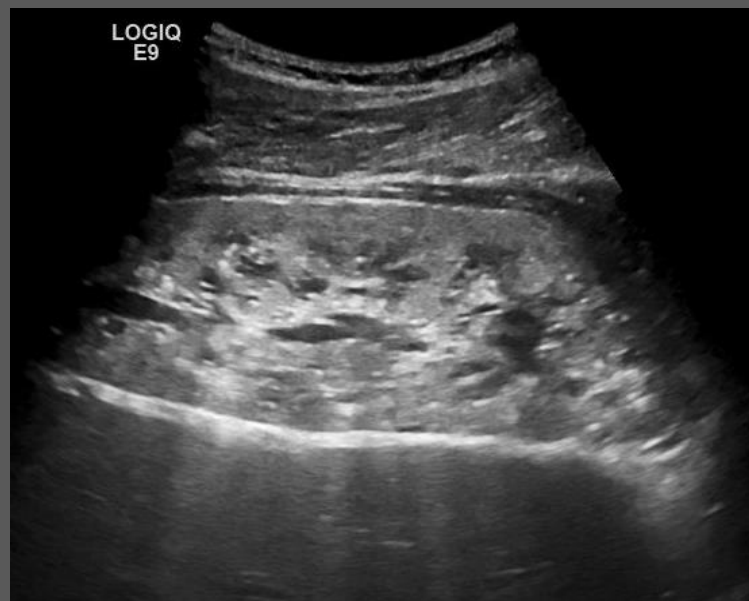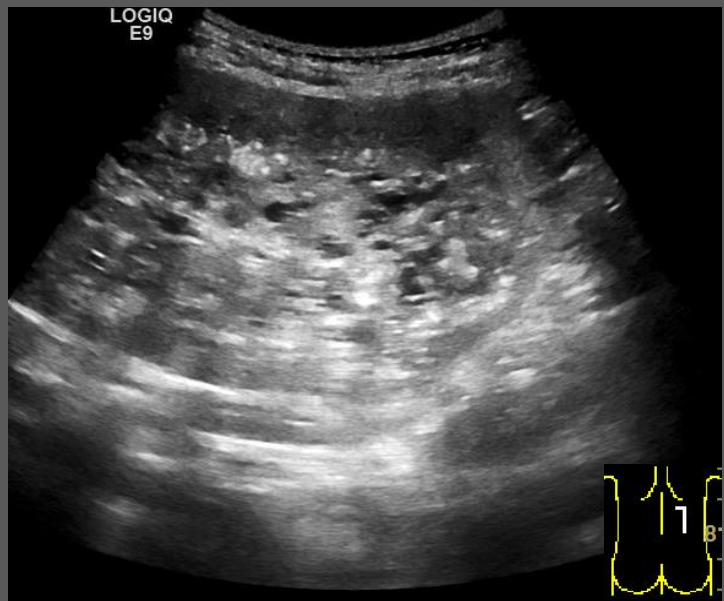
6C2-S  
6.0MHz  
Päd Ak  
Genero  
72dB  
Verst=  
Speich



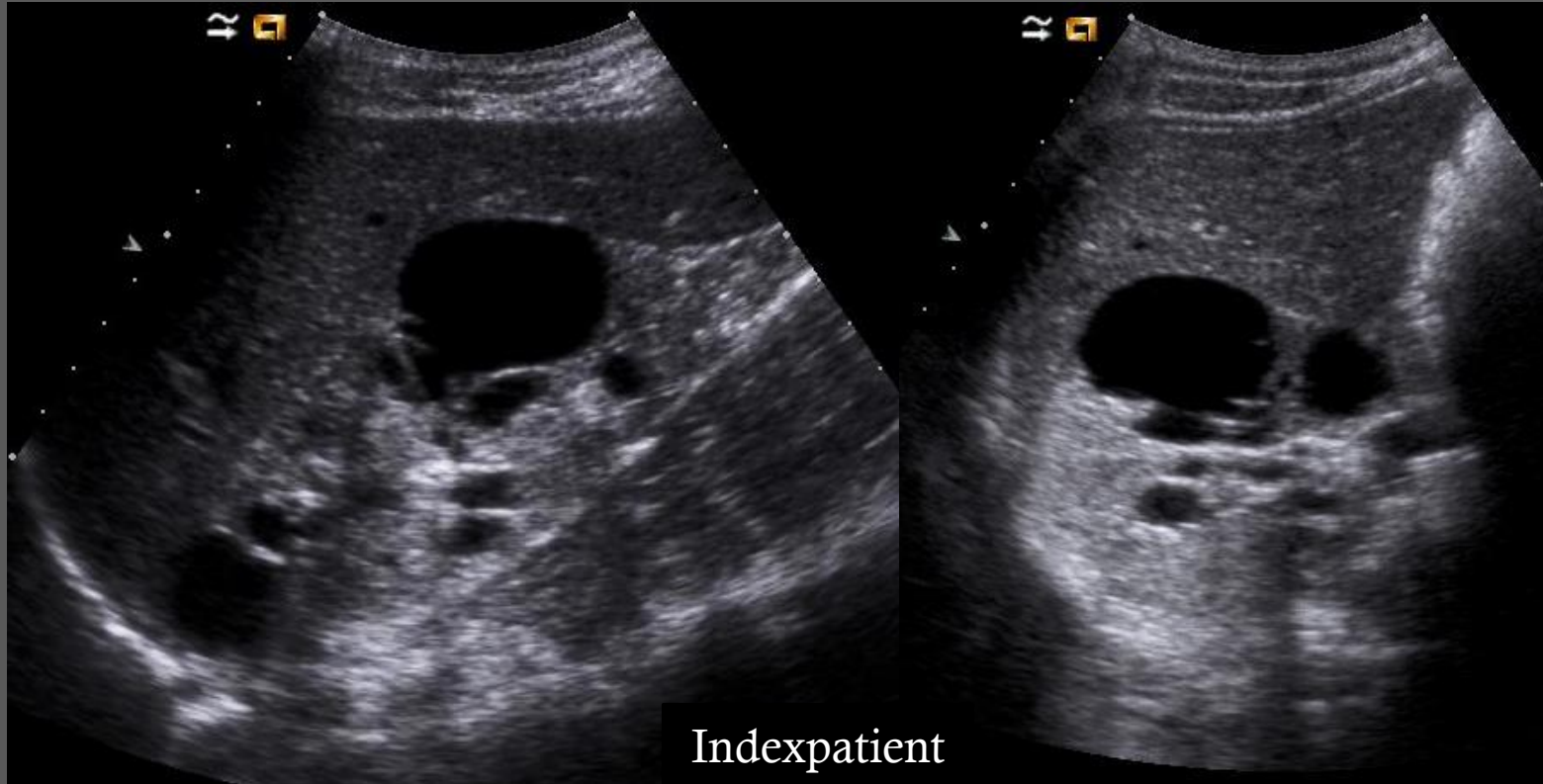LOGIQ  
E9

1 L 17.29 cm

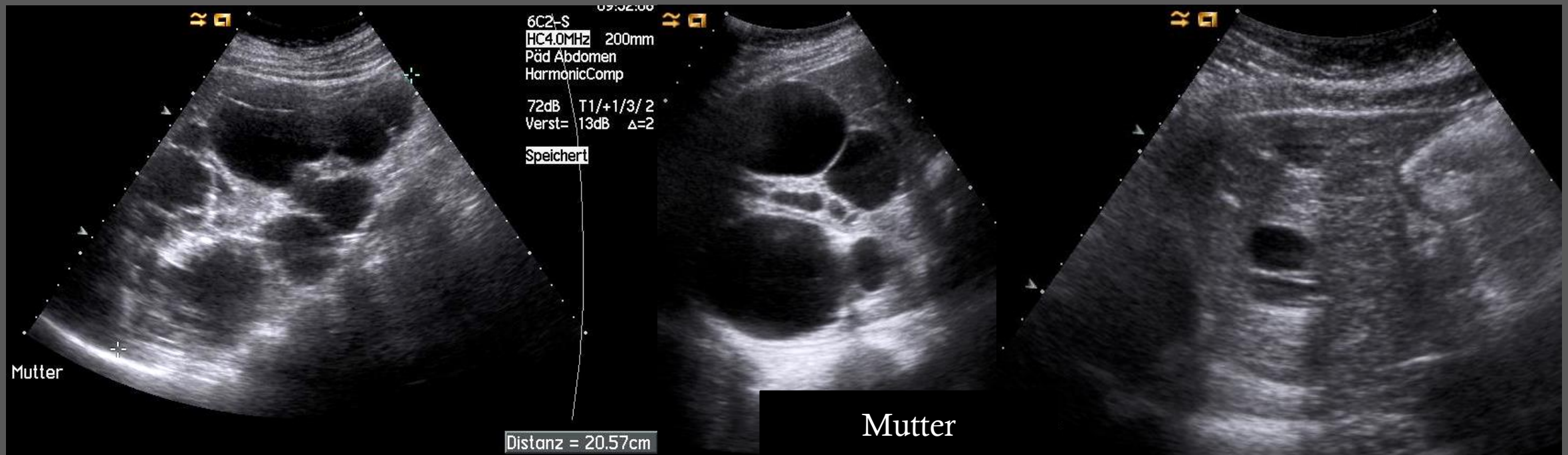
# Verlauf



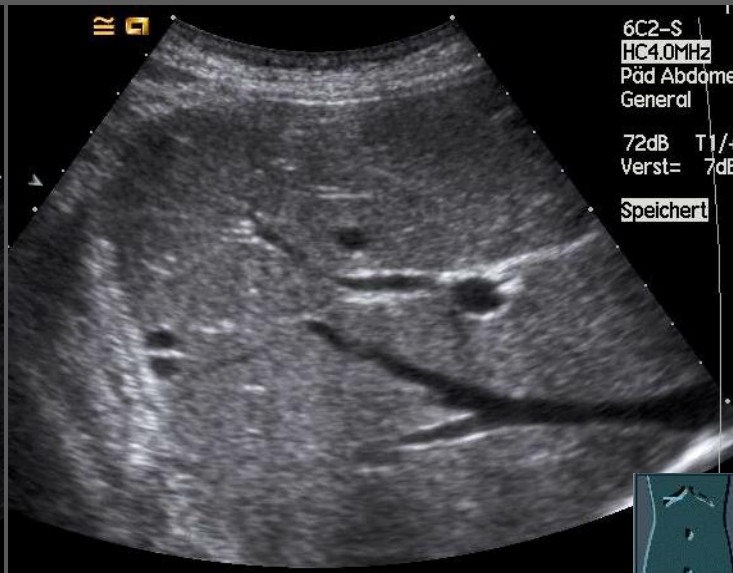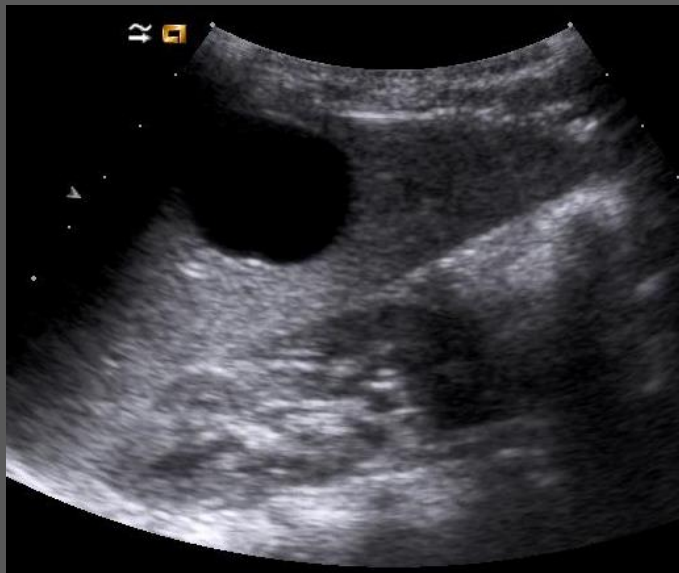
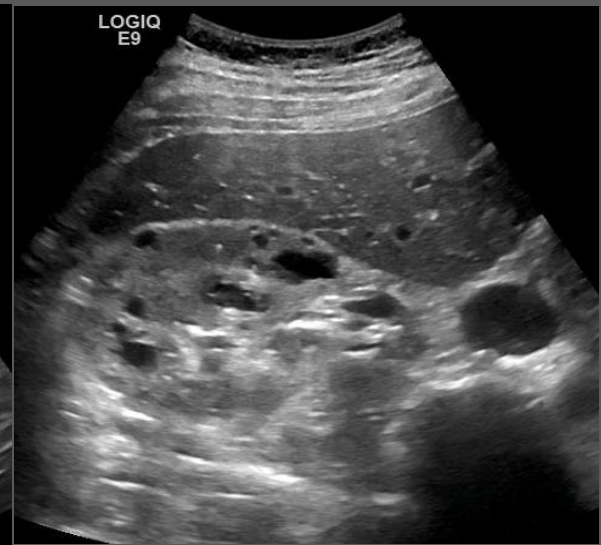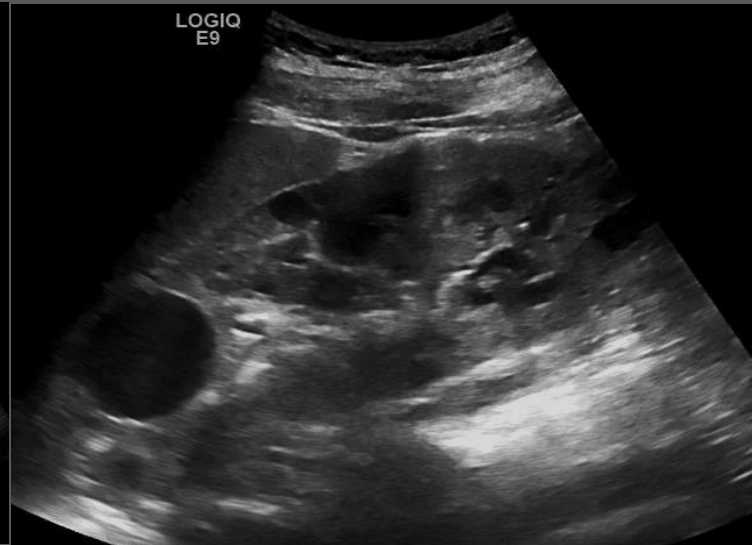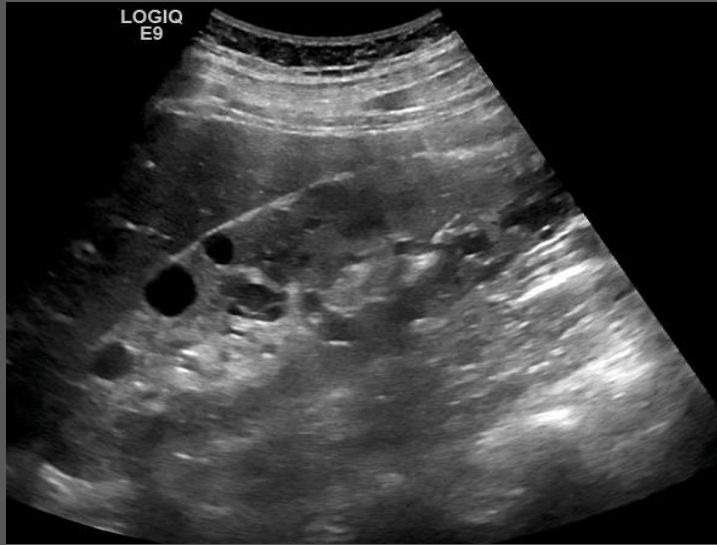# ADPKD



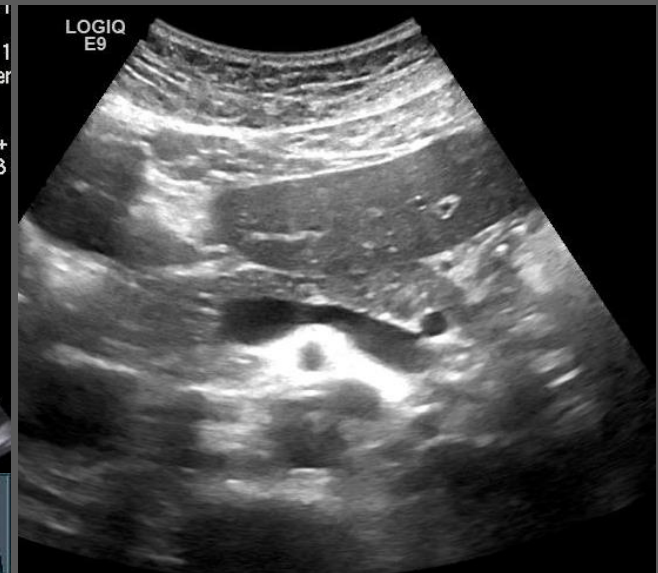# ADPKD



# ADPKD



6C2-S  
HC4.0MHz 1  
Päd Abdamer  
General  
72dB T1/+  
Verst= 7dB  
Speichert



# MULTIzystische Nierenerkrankung

- ◇ Immer einseitig!
- ◇ Mit der heutigen Bildqualität von Ureterabgangsstenose sicher zu unterscheiden
- ◇ Bei Mädchen oft mit Fehlbildungen des Uterus kombiniert (Doppelbildungen)
- ◇ Bildet sich zurück (Autonephrektomie)
- ◇ Kein erhöhtes Entartungsrisiko

